UNAP

FACULTAD DE ODONTOLOGÍA

ESCUELA DE FORMACIÓN PROFESIONAL DE ODONTOLOGÍA

TESIS

DIMORFISMO SEXUAL Y CUARTO CONDUCTO DEL PRIMER MOLAR SUPERIOR PERMANENTE DE LOS PACIENTES DE LA CONSULTA PRIVADA MEDIANTE TOMOGRAFÍA CONE BEAM IQUITOS 2019.

PARA OPTAR EL TÍTULO PROFESIONAL DE CIRUJANO DENTISTA

PRESENTADO POR:

NATVEY LEIDY BAYLON GAMARRA

CAROL YVONNE FLOREZ ZAMORA

ASESOR:

C.D. Esp. ÁLVARO PERCY OLARTE VELÁSQUEZ Mg.

IQUITOS, PERÚ

2020

ACTA DE SUSTENTACIÒN

UNAP

FACULTAD DE ODONTOLOGÍA

ACTA DE SUSTENTACIÓN DE TESIS N° 34-CGyT-UI-FO-UNAP-2020

En Iquitos, en el auditorio de la Facultad de Odontología a los 29 días del mes de diciembre de 2020, a horas 11:30 am, según Resolución Decanal N° 122-2020-FO-UNAP, se dio inicio a la sustentación pública de la Tesis titulada: **"DIMORFISMO SEXUAL Y CUARTO CONDUCTO DEL PRIMER MOLAR SUPERIOR PERMANENTE DE LOS PACIENTES DE LA CONSULTA PRIVADA MEDIANTE TOMOGRAFÍA CONE BEAM IQUITOS 2019"**, Presentado por los Bachilleres: **Natvey Leidy Baylon Gamarra y Carol Yvonne Florez Zamora,** para optar el Título Profesional de **Cirujano Dentista**, que otorga la Universidad de acuerdo a Ley y Estatuto.

El Jurado calificador y dictaminador designado mediante Resolución Decanal N° 112-2020-FO-UNAP, está integrado por:

Dr. Alejandro Chávez Paredes
Mg. Myriam Betty Panduro Del Castillo
Mg. Karina Amelia Juárez Concha

FACULTAD DE ODONTOLOGÍA SECRETARÍA ACADÉMICA UNAP

Luego de haber escuchado con atención y formulado las preguntas necesarias, las cuales fueron respondidas: ..... Adecuadamente .....
El jurado después de las deliberaciones correspondientes, llegó a las siguientes conclusiones:
La Sustentación pública y la **Tesis** han sido: ..... Aprobada por unanimidad .....
con la calificación ..... Diecisiete (17) .....
Estando los Bachilleres aptos para obtener el Título Profesional de Cirujano Dentista.
Siendo las ..... 12:30 ..... se dió por terminado el acto ..... Sustentación .....

.....
Dr. Alejandro Chávez Paredes
Presidente del Jurado

FACULTAD DE ODONTOLOGÍA ASUNTOS ACADÉMICOS

.....
Mg. Myriam Betty Panduro Del Castillo
Miembro

.....
Mg. Karina Amelia Juárez Concha
Miembro

.....
Mg. Álvaro Percy Olarte Velásquez
Asesor

JURADO Y ASESORES

C.D. Esp. ALEJANDRO CHÁVEZ PAREDES DR.

C.D. MYRIAM BETTY PANDURO DEL CASTILLO Mg.

C.D KARINA AMELIA JUÁREZ CONCHA Mg.

C.D. Esp. ÁLVARO PERCY OLARTE VELASQUEZ Mg.

DEDICATORIA

A Dios por la vida, salud, inteligencia, sabiduría y por permitirnos culminar nuestra carrera universitaria. (Carol y Natvey)

A nuestro asesor el Doctor Álvaro Olarte por confiar en nosotros, por sus sabios consejos y valiosas enseñanzas. (Carol y Natvey)

A nuestros hermanos por sus palabras motivadoras y llenas de ánimo. (Carol y Natvey)

A nuestros padres por confiar y creer en nosotros, por su apoyo incondicional, por sus oraciones y fe hacia nosotras. (Carol y Natvey)

A nuestros profesores por sus sabios consejos y valiosas enseñanzas. (Carol y Natvey)

A nuestros pacientes por su puntualidad, paciencia y colaboración en la formación de nuestra carrera universitaria. (Carol y Natvey)

AGRADECIMIENTO

Agradecidos con Dios por la vida, salud, inteligencia, sabiduría y por permitirnos culminar nuestra carrera universitaria. (Carol y Natvey)

Agradecemos a nuestros padres por confiar y creer en nosotros, por su apoyo incondicional, por sus oraciones y fe hacia nosotras. (Carol y Natvey)

A la clínica ArtDental por las facilidades brindadas durante el desarrollo de la tesis. (Carol y Natvey)

A todos nuestros profesores de la facultad de odontología de la Universidad Nacional de la Amazonia Peruana por sus sabios consejos y valiosas enseñanzas (Carol y Natvey)

A nuestro asesor el Doctor Álvaro Olarte por confiar en nosotros, por sus sabios consejos y valiosas enseñanzas. (Carol y Natvey)

ÍNDICE DE GENERAL

	Pág.
PORTADA	i
ACTA DE SUSTENTACIÒN	ii
JURADO Y ASESORES	iii
DEDICATORIA	iv
AGRADECIMIENTO	v
ÍNDICE DE GENERAL	vi
ÍNDICE DE TABLAS	viii
ÍNDICE DE GRÀFICOS	ix
RESUMEN	x
ABSTRACT	xi
INTRODUCCIÒN	1
CAPITULO I: MARCO TEÓRICO	5
1.1 Antecedentes:	5
1.2 Bases teóricas:	8
1.3 Definición de términos básicos:	12
CAPITULO II: HIPÓTESIS Y VARIABLES	14
2.1 Formulación de la hipótesis	14
2.2 Variables y su operacionalización:	15
CAPITULO III: METODOLOGÍA	17

3.1 Tipo y diseño: 17

3.2 Diseño muestral: 18

3.3 Procedimiento de recolección de datos: 19

3.4 Aspectos éticos: 22

CAPITULO IV: RESULTADOS 23

CAPITULO V: DISCUSIÒN 36

CAPITULO VI: CONCLUSIONES 43

CAPITULO VII: RECOMENDACIONES 44

CAPITULO VIII: FUENTES DE INFORMACIÒN 45

ANEXOS: 59

ANEXO 1 instrumentos (s) de recolección de datos: 59

ÍNDICE DE TABLAS

Pág.

Tabla 1: Distribución de la muestra según dimorfismo sexual 23

Tabla 2: Prevalencia del cuarto conducto 24

Tabla 3: Distribución de la muestra según grupo etario 24

Tabla 4: Relación del dimorfismo sexual y cuarto conducto 26

Tabla 5: Relación del dimorfismo sexual según lado de la maxila 27

Tabla 6: Relación del dimorfismo sexual según grupo etario 29

Tabla 7: Relación del dimorfismo sexual según foramen de la raíz MV 31

Tabla 8: Relación del dimorfismo sexual según número de raíces MV. 34

Tabla 10: epidemiologia del cuarto conducto del año 2015 al 2020 60

ÍNDICE DE GRÀFICOS

Pág.

Gráfico 1: Distribución de la muestra según dimorfismo sexual 23

Gráfico 2: Prevalencia del cuarto conducto 24

Gráfico 3: Distribución de la muestra según grupo etario 25

Gráfico 4: Relación del dimorfismo sexual y cuarto conducto. 27

Gráfico 5: Relación del dimorfismo sexual según lado de la maxila 29

Gráfico 6: Relación del dimorfismo sexual según grupo etario 31

Gráfico 7: Relación del dimorfismo sexual según foramen de la raíz MV 33

Gráfico 8: Relación del dimorfismo sexual según número de raíces MV 35

RESUMEN

El presente estudio tuvo como objetivo principal Determinar la relación que existe entre dimorfismo sexual con la presencia del cuarto conducto del primer molar superior permanente de los pacientes de la consulta privada de la clínica Artdental mediante tomografía Cone Beam Iquitos 2019. Se revisó la base de datos del año 2019 seleccionando a 182 tomografías los cuales cumplieron los criterios de inclusión y exclusión de 244 tomografías; se seleccionó a los pacientes según sexo, grupo etario, y se realizó los cortes axiales, sagital, frontal para verificar la presencia del cuarto conducto, foramen y raíz de la raíz Mesiovestibular de la primera molar superior permanente. Se utilizó el programa estadístico SPSS versión 22 y de la prueba estadística Chi^2 cuadrada Pearson ($p<0.05$). Los resultados muestran que de la población estudiada 182 tomografías 84 (46.2%) fueron del sexo masculino, 98 (53.8%) del sexo femenino con una edad media de 41,05 años ± 17,6 años. De ellos el porcentaje de cuarto conducto fue de (74.7%) en la primera molar superior permanente; siendo el 79.8% en hombres y 70.4% en mujeres, en cuanto a su relación con el dimorfismo sexual tuvo un valor de p = 0,148; en cuando al grupo etario tuvo un valor de (p = 0,035) y con el lado de la maxila el lado derecho tuvo un valor (p =0,020), y el lado izquierdo (p =0,495) y en foramen y raíz MV se vio que hay relación en el lado derecho (p =0,046), (p =0,041). Se concluye que no hay relación entre dimorfismo sexual y la presencia del cuarto conducto (p = 0,148), a pesar de su alta prevalencia 74.7% del cuarto conducto.

Palabras claves: Cone Beam; CBCT, conducto mesiopalatino, dimorfismo.

ABSTRACT

The main objective of the present study was to determine the relationship between sexual dimorphism and the presence of the fourth canal of the first permanent upper molar of patients from the private practice of the Artdental clinic using Cone Beam Iquitos 2019 tomography. The database was reviewed of the year 2019 selecting 182 CT scans which met the inclusion and exclusion criteria of 244 CT scans; The patients were selected according to sex, age group, and axial, sagittal and frontal cuts were made to verify the presence of the fourth canal, foramen and root of the Mesiobuccal root of the first permanent upper molar. The statistical program SPSS version 22 and the Pearson Chi2 square statistical test ($p < 0.05$) were used. The results show that of the population studied, 182 tomographies 84 (46.2%) were male, 98 (53.8%) female, with a mean age of 41.05 ± 17.6 years. Of these, the percentage of the fourth canal was (74.7%) in the first permanent upper molar; being 79.8% in men and 70.4% in women, regarding its relationship with sexual dimorphism it had a value of $p = 0.148$; while the age group had a value of ($p = 0.035$) and with the maxilla side the right side had a value ($p = 0.020$), and the left side ($p = 0.495$) and in foramen and MV root it was seen that there is a relationship on the right side ($p = 0.046$), ($p = 0.041$). It is concluded that there is no relationship between sexual dimorphism and the presence of the fourth canal ($p = 0.148$), despite the high prevalence of 74.7% of the fourth canal.

Keywords: Cone Beam; CBCT, mesiopalatine duct, dimorphism.

INTRODUCCIÒN

La primera molar suele presentar en 1.1% raíces únicas, y en un 0.5% suele presentar cuatro raíces separadas y en un 86% a 95.9% tres raíces separadas bien diferenciadas: dos vestibulares y una palatina (1) (2). Soares et al describieron a “la raíz mesiovestibular como aplanada en sentido mesiodistal y amplia en sentido vestibulopalatino, y con una curvatura hacia distal, a veces acentuada; la raíz mesiovestibular es aún más variable en la configuración de su sistema de conductos radiculares” (3), la continuación de dos conductos en la raíz mesiovestibular en dos forámenes separados se observa en un 14% a 42% (4) (5), actualmente con el uso de micro-CT se han reportado un solo foramen apical en un 16.7%, dos en el 22.9% y tres o más foramen en el 60.4% de las raíces; otros autores dicen que la incidencia reportada de dos canales en la raíz mesiovestibular varia de 23.3% a 51.3% técnica in vivo (radiografía convencional) y 70.6% técnica in vitro (CBTC) (6), actualmente gracias al uso de tomografías en técnicas ex vivo 81.1% (5); se puede decir que de todos los conductos el mesiovestibular (MV) es todo un desafío por su forma “generalmente curvo y alargado en sentido vestíbulo palatino” (7), cuando existen dos o más conductos, la raíz mesio vestibular toma una forma más circular (8), este segundo conducto también es conocido como mesiopalatino según Hargreaves (9), MV2 según Nelson (10), Soares (3), o cuarto conducto según Soares (3), Cabalda (11), Sánchez F (12). La presencia de un segundo conducto en la raíz mesio vestibular varía según estudios dependiendo del método o técnica de estudio realizado (5); estudios actuales como Sarmiento J. en el año 2018 (13) mediante CBTC nos muestran como resultado 76.92% de prevalencia de este conducto, pero hoy en día los estudios no solo nos

muestras la prevalencia de este conducto sino sus relaciones con otros factores como sexo, raza, etnia, edad, y lado de la maxila (14) (15) (16) por ejemplo estudios como de Ratanajirasut. R. Tailandia (2018) fue más en hombres 70.9% que en mujeres 58.74% (17), en cuanto a edad se pudo observar más prevalente en grupos de edad de 20 a 41 años. (18)

Para el operador es aún más trabajoso lograr un buen acceso al cuarto conducto, el clínico siempre debe tener en cuenta que la localización del cuarto conducto es muy variable ya que el orificio puede "estar cubierto por una dentina saliente que dificulta su ingreso, el orificio también tiene una inclinación mesiovestibular sobre el suelo cameral, y el trayecto del conducto describe con frecuencia uno o dos curvas bruscas en el tercio coronal de la raíz" (9); Vertucci y Cols (2008) "nos dicen que el cuarto conducto cuando se desvíe en sentido mesial, hace que la pared del acceso se desplace hacia mesial" (8). Si bien es un reto realizar un tratamiento exitoso como señala Waine cumpliendo los dos principios u objetivos principales que tiene la endodoncia: "el primero es biológico que trata de la eliminación completa de los tejidos de la cámara pulpar y conductos radiculares, y de los microorganismos que puedan encontrarse dentro de una preparación químico-mecánica del sistema de conductos radiculares", y el segundo objetivo es el "mecánico que no es otra cosa que la obturación completa de los conductos que permita un sellado completo, aséptico y hermético, con la finalidad de lograr conductos radiculares libres de microorganismo patógenos y la salud de los tejidos periapicales" (19). "Pero para lograr cumplir estos objetivos de la endodoncia y garantizar éxito en el tratamiento es crucial lograr una localización exacta y tener una buena visualización de los conductos radiculares dentro de las

raíces” (7) (20). Para el operador no lograr localizar a todos los conductos radiculares existentes y con ello no cumplir con los objetivos esto nos lleva a un fracaso a corto o mediano plazo del tratamiento (19). Por lo tanto, el conocimiento detallado y a profundidad de la morfología de los conductos radiculares es esencial. “Teniendo en cuenta que cada persona es diferente y único en su especie y que también esta presenta variaciones individuales, genéticas y étnicas” (Money J 1972) (21); los odontólogos deben ser minuciosos a la hora de buscar conductos adicionales; ya que es importante localizar y tratar dichos conductos para lograr un tratamiento exitoso radiográficamente y clínicamente con pronóstico favorable en los tratamientos endodóntico (22), señalando la necesidad inminente de contar con las herramientas primordiales y fundamentales que ayudan o facilitan el trabajo a la hora de encontrar al cuarto conducto o también llamado MV2 como es la magnificación, el uso de ultrasonido, y el uso de CBCT, cuya herramienta es importante y precisa que ayuda enormemente brindando una información en los tres planos(tridimensional) sagital, axial, frontal (7).. Podemos decir que con el uso de técnicas imageneológicas y tecnologías de magnificación junto con un conocimiento amplio y básico del sistema de conductos y actualización de dicho conocimiento podemos asegurar el éxito terapéutico en los dientes y mayor satisfacción en nuestros pacientes. Si tomamos estudios como de Waine Sonika, Martins y otros estudios basados en estudios de especificaciones e influencia de etnia, raza y sexo en cuanto a la prevalencia y configuración de conductos donde estos autores concluyeron que en la evaluación previa al tratamiento en intervenciones en los conductos radiculares deben tenerse en cuenta estas variables (9) ; Recalcando además

que entre hombres y mujeres existen diferencia significativas en cuanto a anatomía, fisiología, biológica y composición del cerebro este último son estudios actuales (23), a estas diferencias también se le conoce como dimorfismo sexual que son “diferencias que existen en cuanto a tamaño, estructura y la apariencia entre hombres y mujeres de una determinada especie o subespecie de la misma edad” (14); También podemos afirmar gracias a estudios como de Julio Peñalver “que un mismo individuo no posee dos dientes iguales; ni tampoco existen dos bocas iguales” (24) y estas afirmaciones son bien estudiadas en el campo de la odontología desde los noventa hasta la actualidad, como sabemos en la endodoncia es vital la profundización de los conocimientos y que estos se actualicen a medida que la tecnología médica avance, todo ello enfocado al éxito del tratamiento y la satisfacción del paciente, por ello vimos conveniente plantearnos el siguiente objetivo “determinar la relación que existe entre dimorfismo sexual con la presencia del cuarto conducto del primer molar superior permanente de los pacientes de la consulta privada de la clínica ARTDENTAL mediante tomografía CONE BEAM Iquitos 2019”.

CAPITULO I : MARCO TEÓRICO

1.1 Antecedentes:

Mashyaky M.; Gambarini G. (Arabia Saudita 2019) el presente estudio tuvo como fin estudiar las diferencias entre los dientes superiores e inferiores según sexo, numero de conductos en Arabia Saudita. Tuvo como población 208 pacientes de 28.74+-9.56 años, mediante tomografía CBCT. El estudio tuvo como resultado 85.75% de presencia del cuarto conducto, 91.4% en hombres y 81.0% (P= 0.007). El estudio concluyó, 85.75% de presencia de cuarto conducto y fue significativo con el sexo (25).

Razumova S.; Brago A.; et al. (Rusia 2018) La investigación tuvo como objetivo evaluar la morfología del conducto radicular de los PMS de la región de Moscú, el estudio tuvo una población de 300 pacientes de 20 a 70 años, 170 mujeres y 130 hombres; sus resultados fueron 59.8% de presencia del cuarto conducto. Concluyeron que la prevalencia del cuarto conducto fue del 59.8%. (26).

Martins J.; Alkhawas M.; et al (Bélgica y Venezuela 2018). Este estudio tuvo como fin analizar la prevalencia mundial del cuarto conducto y su posible relación con el sexo, mediante tomografía CBCT. Tuvo una población de 250 por región (21); Teniendo como resultado que la prevalencia mundial del cuarto conducto fue del 73**,8%,** que oscila entre el **48,0%** en Venezuela y el 97,6% en Bélgica. La prevalencia en hombres y mujeres fue de 76.3% y 71.8%, respectivamente (P <.05). Llegando a la conclusión que la prevalencia 73.8% del cuarto conducto. (27).

Gomez C.; Martins M.; et al. (Brasil 2018) El presente estudio tuvo como fin investigar la prevalencia del cuarto conducto mediante el uso de CBCT de alta resolución. Su población fue 287 siendo 186 mujeres y 101 hombres (49.43 ± 16.76). Sus resultados fueron 68.23% de presencia del cuarto conducto, fue significativo en el sexo p=0.14, y mayor en pacientes más jóvenes p=0.0001.Concluyeron que el cuarto conducto estuvo en un 68,23%, y más frecuente en pacientes jóvenes. (28).

Ratanajirasut R.; Panichuttra A.; et al. (Tailandia 2018) la investigación tuvo como fin estudiar la morfología del conducto radicular de los PMS de la población tailandesa utilizando imágenes de CBCT, tuvo una población de 276 pacientes siendo 107 hombres y 159 mujeres de 12 a 76 años; Encontraron el cuarto conducto en un 63.6%, (p <0,05) con el sexo. Llegaron a la conclusión que el cuarto conducto estuvo en 63.6%. (17)

Alva M. (Perú 2018) Realizaron un estudio que tuvo como objetivo ver la prevalencia del cuarto conducto del PMSP. Su estudio tuvo como población 1280 tomografías CBCT, 320 por cada región, 537 hombres y 743 mujeres, tuvieron como resultado un 88% de presencia del cuarto conducto, mayor en jóvenes p<0.5. Concluyo un 88% de presencia cuarto conducto (29).

Al-Shehri S.; Al-Nazhan et al. (Arabia Saudita 2017) El trabajo tuvo como finalidad examinar el conducto radicular de los PMSP de una subpoblación saudita mediante tomografía CBCT Tuvo una población de 207 imágenes CBCT, 103 hombres y 104 mujeres de 16 a 75 años; tuvo como resultado un 55,6% de presencia del cuarto conducto, siendo

significativo con el sexo (P = 0.010). Llegaron a la conclusión que el cuarto conducto se presentó en un 55.6% y que fue significativo con el sexo. (6)

Olczak K. y Pawlicka H. (Polonia 2017) realizaron una investigación que tuvo como objetivo valorar el canal de los PMSP de una población polaca. Tuvo como población 112, siendo 74 mujeres y 38 hombres de edades de 21 a 40 años; sus resultados fueron 59.5% de presencia del cuarto conducto en hombres 68.6% que en mujeres 53.9% p=0.04; concluyeron 59.5% de presencia del cuarto conducto y significativo con el sexo . (30)

Villanueva J. (Perú 2017), El estudio tuvo como propósito evaluar la frecuencia del cuarto conducto en PMSP en pacientes atendidos en el Centro de Diagnóstico Imágenes RX 3D Trujillo 2014-2015. Tuvo una población de 140 pacientes siendo 88 mujeres y 52 hombres; Teniendo como resultado un **55%** de presencia del cuarto conducto siendo en mujeres en un 59.1% (52) y en hombres de 48.1%, concluyeron que el cuarto conducto estuvo en un 55%(25) (31).

Montoya J. (Perú 2016) el presente estudio tuvo como fin establecer la prevalencia del cuarto conducto de la raíz mesial en PMS. Tuvo una población de 171 pacientes, 67 hombres y 104 mujeres, mediante tomografía CBCT. Sus resultados fueron 42.1% de cuarto conducto, en mujeres 24% y en hombres fue de 18.1%, concluyeron que el cuarto conducto se encontró 42.1%, en cuanto al género no tiene implicancia, con respecto a la edad mayor en jóvenes (20-45) (32).

1.2 Bases teóricas:

1.2.1 Uso de Tomografía Cone Beam en odontología:

Gamba D,(2007) nos afirma que en campo de la odontología la tomografia es una herramienta impresindible para un correcto diagnòstico, y que esta nos permite ver en tres planos (sagital, axial, frontal), proporciona una radiación efectiva màs baja, un tiempo de exposición de 3 a 6 s, alta resolución, alta precisión, distorsión mínima. (33). (17). La adquisición de la imagen se da gracias al escáner CT que emite un haz en forma de cono (33) ; tiene dos componentes principales, colocados en los extremos opuestos de la cabeza del paciente que por lo general suele estar sentado o parado (33). Este sistema detector rayos x realiza una rotación de 360º, el dispositivo adquiere una imagen base de la cabeza del paciente, bajo diferentes ángulos (34); esta secuencia de imágenes base se reconstruye para generar la imagen volumétrica 3D, utilizando un software específico con un sofisticado programa de algoritmo, instalado en una computadora convencional acoplada al tomógrafo (33).

1.2.2 Uso de la Tomografía en endodoncia:

En el área de endodoncia si queremos lograr el éxito en el tratamiento necesitamos ver a detalle la morfología y anatomía del sistema de conductos radiculares; Cardova J. (2015) nos dice que “Actualmente para llegar a un buen diagnóstico se utiliza CBCT” (35). Al-Shehri dicen que su uso es eficaz para para la identificación y evolución de la morfología interna de la PMSP esto a la vez es

ampliamente utilizados en diversas ramas de la odontología como; endodoncia para diagnóstico de sistema de conductos, evaluación de patología periapical y planeación de cirugía perirradicular; entre otros. (6) (36) (37) (38) (39). Sin duda es una herramienta útil para evaluar la anatomía del conducto radicular, pero siempre su uso debe estar bajo el principio de Premium Naceré y ALARA “tan bajo como sea razonablemente posible” cuando realmente sea necesario y ayude a mejorar el diagnóstico y tratamiento del paciente (40) (41).

1.2.3 Morfología externa e interna del PMSP:

“Pi-Sunyer, Teresa; nos dice en su artículo que la morfología del primer molar superior permanente comparándola con los dientes deciduos estas difieren en forma (piramidales o arqueadas), tamaño, color” (42). Vertucci dice “que es el diente más voluminoso y con una morfología de conductos muy variable” (8) Hargreaves K. nos dice que su edad media de erupción de la 1PMSP es entre los 6 y 7 años (7) y su edad media de calcificación es entre los 9 y 10 años” (43). pág. 177 Soares nos dice que el primer molar superior es tetracúspide en su corona, tiene cúspides bien definidas y voluminosas, tiene tres raíces bien diferenciadas: dos vestibulares y una palatina, y que la raíz mesiovestibular tiende a ser aplanada en sentido mesiodistal y en sentido vestibulopalatino es amplia y por lo general presenta una curvatura hacia distal, a veces acentuada” (3). Estudios recientes nos dicen que solo en 1.1% la PMSP puede presentar una raíz y un 0.5% cuatro raíces separadas (1) y un 95.9% tres raíces (2) y si hablamos de tres raíces separadas

con un solo conducto en cada raíz se encontraron en un 56% según estudios de Ghoncheh (2017) (1) (3) (4).

(Soares (2002), nos dice que en cuanto a su "morfología interna la cámara pulpar tiene forma trapezoidal, es amplia y tiene cuatro cuernos pulpares que se corresponden con la anatomía externa de la corona. (3). Si hablamos del piso de la cámara pulpar es de forma triangular o trapezoidal, con su base mayor hacia vestibular y menor hacia palatino. Los ángulos del triángulo o trapecio están determinados por la entrada a los conductos radiculares (3) (44) . (Baratto y cols. 2009), "nos dice que la PMSP puede presente 3 o 4 conductos", (45) (Pécora y cols., 1992) nos dice "el cuarto conducto suele ubicarse en la raíz MV y a este segundo conducto se conoce como mesiopalatino , MV2 o cuarto conducto de la PMSP, medio-palatino en algunos estudios; también se han descrito al MV con presencia de tres conductos" (46) (47),Vertucci (2008) nos dice que "si presenta dos o más conductos, el conducto mesiovestibular toman una forma más circular". (48), (7), (49), (50) (3) (8) , (9) (8) (6) (7), (51), (43).

1.2.4 Morfología interna del cuarto conducto (MV2) del PMSP:

Los primeros informes del cuarto conducto fueron reportados por Hess y Zurcher en 1925 (52); otros estudios reportaron una alta incidencia del cuarto conducto (19) (50) (53) (54), actualmente Marco Versiani (2019) "en su estudio nos dice que la morfología de la raíz MV de los PMS presenta 2 canales radiculares, denominados MV1 y MV2 y una alta incidencia de estructuras anatómicas finas que

pueden incluir la presencia de un 'canal mesial medio', el llamado MV3. El canal MV3 se puede definir como un tercer canal principal ubicado entre los canales principales MV1 y MV2 de la raíz MV de los PMS. A la vez estas incluyen comunicaciones inter-canales, asas, deltas, aletas, bucles, canales accesorios y ramificaciones apicales, lo que resulta en un complejo sistema de conductos" (55) (43). "Y que el orificio del cuarto conducto (MV2) se encuentra mesial o en el sub surco pulpar dentro de 3.5 mm palatinamente y 2 mm mesialmente de MV1, a menudo oculto debajo del estante de la pared de la dentina o calcificaciones en un pequeño surco" (43). "En la literatura, la frecuencia porcentual del cuarto conducto (MV2) en las PMS ha oscilado entre el 20% y el 95%, dependiendo no solo del método utilizado en el estudio, como seccionamiento, inyección de colorante, radiografía, microscopía electrónica de barrido o micro-CT, sino también de factores étnicos y demográficos relacionados con la población estudiada, que puede incluir región geográfica, edad, raza y género (53) (56) (16). (57), (58), (59)

1.2.5 Epidemiología del cuarto conducto del PMSP:

En cuanto a datos epidemiológicos presentamos una tabla de datos (anexo nº3) obtenidos de las bibliografías usadas en nuestra investigación donde observamos diferentes datos del cuarto conducto en donde nos llama la atención que su prevalencia varía desde un (32%) hasta un (80%), esta Información obtenida entre los años 2015 al 2020, muestran la prevalencia del cuarto conducto; dentro de ellos tenemos Ratanajirasut, R, tuvo una

prevalencia de 63.6%, fue más en hombres 70.9% que en mujeres 58.74% teniendo un nivel significativo de (P<0.05) en cuanto al género.(17); Martins J. 63.30% de prevalencia del cuarto conducto, en hombres fue de 76.3% y en mujeres de 71.8%, tasas más altas en jóvenes y un valor significativo de (P<0.05)(27); Velásquez M. 73.80% de prevalencia del cuarto conducto, fue más en mujeres en un 66% y hombres 63%(60) ;Olezack K. 59.50% de prevalencia del cuarto conducto, fue más frecuente en hombres 68.6% que en mujeres 53.9% con nivel significativo con el género de (P<0.05)(30); y otros estudios, de lo investigado podemos concluir que el porcentaje del cuarto conducto obtenido en la investigación de revisión bibliográfica fue de 70.61%, teniendo un ± de 15.31, en cuanto a su relación con el dimorfismo sexual (sexo) solo se encontró un nivel significativo en 5 estudios de 16 estudios con tomografía Cone Beam.

1.3 Definición de términos básicos:

1.3.1 Dimorfismo Sexual:

Para la presente investigación se eligió la siguiente definición de (Gómez, D., & Baltazar, C. (2020) que nos dice que cuando hablamos “dimorfismo sexual” nos referimos a las diferencias que existen en cuanto a tamaño, estructura y la apariencia entre hombres y mujeres de la misma edad; que pueden aplicarse a la identificación dental porque no hay dos bocas iguales.(14)(15)

1.3.2 Cuarto Conducto Del Primer Molar Superior Permanente:

Con respecto a la definición del cuarto conducto utilizamos la definición de (Lima Manuel,2009) “Define al “cuarto conducto” como un segundo conducto radicular presente en la raíz mesiovestibular de los primeros molares superiores permanentes”

CAPITULO II : HIPÓTESIS Y VARIABLES

2.1 Formulación de la hipótesis

Hipótesis general:

Existe relación significativa entre dimorfismo sexual con la presencia del cuarto conducto del primer molar superior permanente de los pacientes de la consulta privada de la clínica ARTDENTAL mediante tomografía CONE BEAM Iquitos 2019

Hipótesis específicas:

Existe relación entre **dimorfismo sexual** con la presencia del cuarto conducto del primer molar superior permanente **según lado** de la maxila de los pacientes de la consulta privada de la clínica ARTDENTAL mediante tomografía CONE BEAM Iquitos 2019.

Existe relación significativa entre **dimorfismo sexual** con la presencia del cuarto conducto del primer molar superior permanente según **grupos etarios** de los pacientes de la consulta privada de la clínica ARTDENTAL mediante tomografía CONE BEAM Iquitos 2019.

Existe relación significativa entre **dimorfismo sexual** con la presencia del cuarto conducto del primer molar superior permanente según **foramen de la raíz MV** de los pacientes de la consulta privada de la clínica ARTDENTAL mediante tomografía CONE BEAM Iquitos 2019.

Existe relación significativa **dimorfismo sexual** con la presencia del cuarto conducto del primer molar superior permanente según **número de**

raíces de la raíz MV de los pacientes de la consulta privada de la clínica ARTDENTAL mediante tomografía CONE BEAM Iquitos 2019

2.2 Variables y su operacionalización:

variable independiente:

a. Dimorfismo sexual:

   "Diferenciación o variación en cuanto a forma, tamaño, estructura, color, etc. entre hombres y mujeres de una misma edad"" (15)

   Esta se clasifica de acuerdo a dos categorías femenino y masculino u hombre o mujer.

Variable dependiente:

b. Cuarto conducto del primer molar superior permanente:

   "segundo conducto radicular presente en la raíz mesiovestibular de los primeros molares superiores permanentes" (47)

   Se clasifica en tres categorías si presenta o no presenta según localización, lado izquierdo o derecho, grupo etario, foramen de la raíz, número de raíz de la raíz MV.

DEFINICIONES OPERACIONALES

VARIABLE	DEFINICIÓN	TIPO DE NATURALEZA	INDICADOR	ESCALA DE MEDICIÓN	CATEGORÍAS	VALORES DE LA CATEGORÍAS	MEDIO DE VERIFICACIÓN
Variable independiente: Dimorfismo Sexual	"Diferenciación o variación en cuanto a forma, tamaño, estructura, color, etc. entre hombres y mujeres de una misma edad"	Cualitativa	Sexo	Nominal	1) Hombre 2) Mujer	1) SI/No 2) SI/NO	Ficha de recolección de datos de Tomografías CBCT
Variable dependiente: Cuarto conducto de la primera molar permanente:	"Conocido como MV2 o segundo conducto presente en la raíz mesio vestibular del primera molar superior permanente"	Cualitativa	1) Presencia de Cuarto conducto 2) Lado 3) Grupo etario 4) Numero de raíz 5) Foramen	1) Nominal 2) Nominal 3) Ordinal 4)ordinal 5) ordinal	1)Presenta 2) No presenta 1)Derecho 2) Izquierdo Grupo A (6-11) Grupo B (12-18) Grupo C (19-26) Grupo D (27-59) Grupo E (>60) 1) Única 2) 2 o más 1) Uno 2) Dos 3) Três o mas	1) SI/No 2) SI/No 1) SI/No 2) SI/No 1) 6 - 11 2) 12 - 18 3) 19 - 26 4) 27 – 59 5) > 60 1) Si/no 2) Si/no 1) Si/no 2) Si/no 3) Si/no	Ficha de recolección de datos de Tomografías CBBT

CAPITULO III : METODOLOGÍA

3.1 Tipo y diseño:

El presente estudio es de enfoque cuantitativo porque “utiliza la recolección de datos para probar hipótesis con base en la medición numérica estadístico, con el fin establecer pautas de comportamiento y probar teorías” (Hernández-Sampieri et al. 2014, p 4) (61)

El diseño de investigación que se utilizó en el presente estudio de investigación fue:

- **No experimental:** Porque se realizó sin manipular deliberadamente las variables. Es decir, donde no hacemos variar intencionalmente la condición del cuarto conducto. Lo que se hizo es observar la Tomografía Cone Beam como se encuentra para después analizarlo.
- **Transversal:** Porque consistió en recolectar datos en un solo momento y en un único tiempo.
- **Descriptivo:** Porque se dio a conocer los atributos de las variables estudiadas.
- **Retrospectivo:** Porque sus datos pertenecen a Tomografía CBCT, de años anteriores, para observar el dimorfismo y la presencia del cuarto conducto del primer molar permanente hasta el momento de estudio en la clínica ARDENTAL de la ciudad de Iquitos.
- **Correlacional:** Porque tiene como finalidad conocer la relación o determinar el grado de asociación (no causal) que exista entre dos

o más conceptos, categorías o variables en una muestra o contexto en particular (Arias,2006; Hernández-Sampieri et al, 2014) (61)

Área de estudio:

La presente investigación se desarrolló en la consulta privada de la clínica ARTDENTAL de la ciudad de Iquitos departamento de Loreto.

3.2 Diseño muestral:

Nuestro estudio no tuvo diseño muestral porque no utilizó muestra, dado que se seleccionó a toda la población que cumplían los criterios de inclusión y exclusión.

Población de estudio:

Nuestro estudio tuvo una población de 182 imágenes tomográficas que cumplieron los criterios de inclusión y exclusión que fueron seleccionadas de una base de datos de 244 imágenes tomográficas.

Criterios de selección:

Inclusión:

Los criterios de inclusión son un conjunto de propiedades cuyo cumplimiento identifica a un Individuo que pertenece a la población en estudio (62).

Para el estudio se incluyeron a:

1) Todas las tomografías en donde se podía observar uno o ambos primeros molares superiores permanentes en forma completa.
2) Pacientes mayores de 10 años.

Exclusión:

Son un conjunto de características para que la presencia haga que una unidad no sea parte de una población. (62).

Para el estudio se excluyeron a:

1) Todas las tomografías mandibulares y tomografías maxilares que no tenga las dos primeras molar superior permanente

2) Primer molar superior permanente con reabsorción radicular y ápices abiertos.

3) Presencia de anomalías dentarias y/o algún tipo de patología que comprometa las raíces de la primera molar superior permanente.

Unidad de estudio: Las tomografías de la base de datos de los pacientes atendidos en la consulta privada de la clínica ARTDENTAL

Unidad de análisis: Primer molar superior permanente de todas las tomografías de los pacientes de la base de datos de la consulta privada de la clínica ARTDENTAL Iquitos 2019.

Área de estudio: Clínica ARTDENTAL de la ciudad de Iquitos departamento de Loreto.

3.3 Procedimiento de recolección de datos:

Técnica:

1) Primero se recolecto la base de datos de la clínica ArtDental y se procedió a la observación de las tomografías estas fueron observadas por un especialista en radiología oral y maxilofacial quien fue el principal observador.

2) Se observó 10 imágenes tomográficas con intervalos de 10 a 15 min por imagen realizando los respectivos cortes (sagital, axial, frontal) para evitar fatiga visual, se realizó a horas de la mañana. Las imágenes fueron proyectadas en un proyector multimedia para su respectiva observación.

3) Todos los datos observados se registraron en una ficha de datos que incluyo edad, sexo, presencia del cuarto conducto, lado, diente, foramen de la raíz MV y numero de raíz de la raíz MV.

4) Se procesó la información recolectada y se determinó la presencia del cuarto conducto y se relacionó con el dimorfismo sexual (sexo masculino y femenino) según lado que pertenece, numero de foramen MV, numero de raíz MV y entre grupos etarios grupo A (6-11), grupo B (12-18), grupo C (19-26), Grupo D (27-59), grupo E (>60) mediante el uso de tomografías.

Materiales

1) Tomografías Cone Beam de los pacientes atendidos en la consulta privada de la clínica ARTDENTAL que como parte de su tratamiento requerían un estudio tomográfico y estas imágenes fueron archivadas en la base de datos de una computadora.

2) Todas las imágenes tomografías se obtuvieron con un mismo equipo de Tomografías y un software denominado CS, 3D imaging 3.6.2.0; que nos permitirá ver en diferentes planos (sagital, frontal, axial), para así poder ver a los conductos, se trabajó las muestras representativas utilizando reconstrucción de multiplanos para crear imágenes en cada plano: axial, frontal, sagital y cortes oblicuos mediante este software. El tomógrafo tiene las siguientes características tomógrafo modelo CS8100,

3D de la marca Carestream cuyos parámetros son 5mA, 85kV. Dosis de 438mGy.cm2 en promedio. Presenta un campo focal (FOV) activa de 8 x 9 cm, 5X9cm y 4x5 cm; con un tiempo de reconstrucción de 3-7seg., tamaño de Vòxel de 150µm×150µm×150µm y tiempo de escaneo de 12seg.

3) La lectura de la imagen tomográfica se realizó en una laptop con sistema operativo Windows 10 Home, Pro 64 Bits, Intel Core ™ i5 inside 4200U CPU @ 1.6-2.6 GHz, 16 GB RAM. Con tarjeta de video no integrada.

4) Ficha de recolección de datos (ver anexo 1)

Las imágenes tomográficas se recolectaron de la base de datos de la consulta privada de clínica ARTDENTAL de la ciudad de Iquitos.

Una vez ejecutado el estudio, con toda la información obtenida se hizo la base de datos en el programa estadístico SPSS versión 22 para Windows Xp. En el cual se llevó a cabo el análisis descriptivo de cada una de las variables del estudio, mediante tablas de frecuencias, porcentajes, gráficos. Por otro lado en el análisis inferencial, para contrastar la hipótesis de la investigación se utilizó la prueba estadística no paramétrica de libre distribución para variables categóricas Chi-cuadrada de Pearson, prueba indicada para variables categóricas aleatorias, con un nivel de confianza del 95% y nivel de significancia hipótesis planteada en la investigación, así mismo se utilizó la hoja de cálculo de Excel en la organización de la información y el Microsoft Word para la redacción del informe final de la investigación.

3.4 Aspectos éticos:

El presente trabajo de investigación al ser un estudio retrospectivo no se pone en peligro la integridad de los pacientes, además nuestro estudio asegura el cumplimiento de las normas éticas establecidas, respeta y no pone en riesgo la privacidad de los pacientes ya que se evaluó las tomografías de la base de datos de la clínica ARTDENTAL, se mantendrán el anonimato los datos de los pacientes para poder obtener las variables y los resultados del estudio.

CAPITULO IV RESULTADOS

En la tabla 1 y gráfico 1, se aprecia la distribución de la muestra conformada por 182 (100,0%) tomografías Cone Beam de pacientes atendidos en la clínica privada ArtDental de los cuales el 46,2% (n=84) corresponden a los de dimorfismo masculino y 53,8% (n=98) a los de dimorfismo femenino.

Tabla 1: Distribución de la muestra según dimorfismo sexual, de los pacientes de la consulta privada de la clínica “ArtDental” Iquitos 2019**.**

Dimorfismo sexual	Frecuencia	Porcentaje
Masculino	84	46,2%
Femenino	98	53,8%
Total	182	100,0%

Fuente: Archivo de tomografías CONE BEAM de la clínica Artdental Iquitos 2019.

Gráfico 1:Distribución de la muestra según dimorfismo sexual, de los pacientes de la consulta privada de la clínica “ArtDental” Iquitos 2019

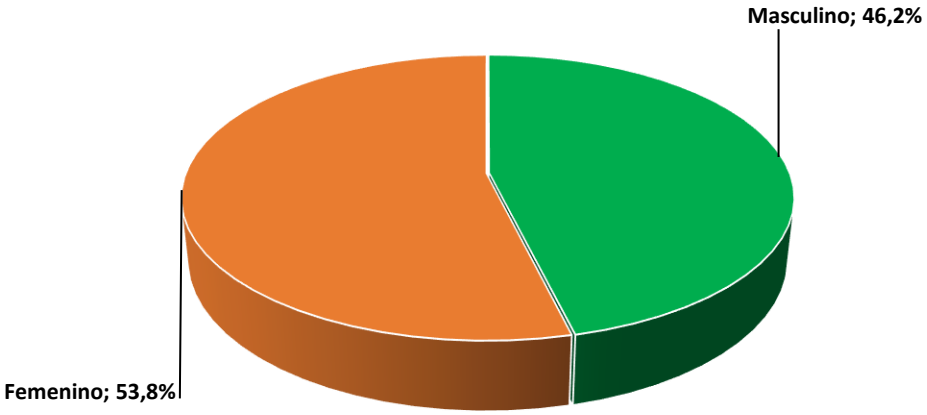

Fuente: Archivo de tomografías CONE BEAM de la clínica ArtDental Iquitos 2019.

De la tabla 2 y gráfico 2, sobre la prevalencia del cuarto conducto del primer molar superior permanente en la muestra de 182 (100,0%) tomografías Cone Beam de pacientes atendidos en la clínica privada ArtDental, se observa que, la prevalencia del cuarto conducto del primer molar superior fue de 74,7% (n=136) es decir que éste estuvo presente en los 136 casos en el primer molar, mientras que en el 25,3% (n=46) no estuvo presente respectivamente.

Tabla 2: Prevalencia del cuarto conducto del primer molar superior permanente de los pacientes de la consulta privada de la clínica Iquitos 2019.

Cuarto conducto del primer molar superior permanente	**Frecuencia**	**Porcentaje**
Presencia	136	74,7%
Ausencia	46	25,3%
Total	**182**	**100,0%**

Fuente: Archivo de tomográficas CONE BEAM de la clínica ArtDental Iquitos 2019.

Gráfico 2: Prevalencia del cuarto conducto del primer molar superior permanente de los pacientes de la consulta privada de la clínica Iquitos 2019..

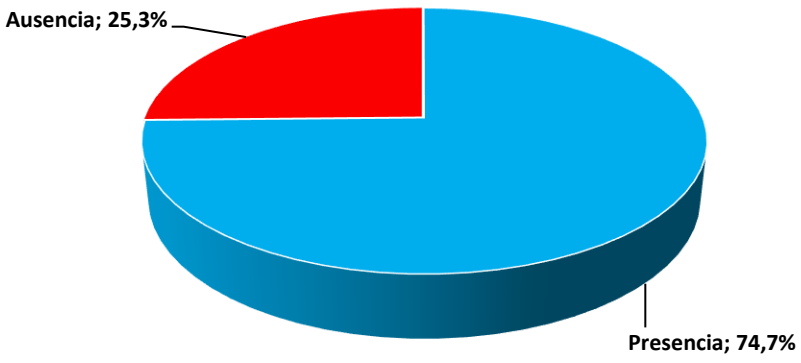

Fuente: Archivo de tomografías CONE BEAM de la clínica ArtDental Iquitos 2019.

En la tabla 3 y gráfico 3, se muestra la distribución de la muestra correspondiente a 182 (100,0%) tomografías Cone Beam de acuerdo a grupos

de edad, de los cuales se observa que el 2,2% (n=4) fueron del grupo A (de 6 a 11 años), 11,0% (n=20) del grupo B (de 12 a 18 años), 11,5% (n=21) del grupo C (de 19 a 26 años), 59,4% (n=108) al grupo D (de 27 a 59 años) y 15,9% (n=29) a los del grupo E (de 60 años a más) correspondientemente.

Tabla 3: Distribución de la muestra según grupo etario, de los pacientes de la consulta privada de la clínica “ArtDental” Iquitos 2019.

Grupos de etario	Frecuencia	Porcentaje
Grupo A (De 6 a 11)	4	2,25%
Grupo B (De 12 a 18)	20	11,0%
Grupo C (De 19 a 26)	21	11,5%
Grupo D (De 27 a 59)	108	59,4%
Grupo E (De 60 a más)	29	15,9%
Total	182	100,0%

Fuente: Archivo de tomografías CONE-BEAM de la clínica Artdental Iquitos 2019. **$\bar{X}$ ± DS: 41,05 años ± 17,6 años.**

Gráfico 3: Distribución de la muestra según grupo etario, de los pacientes de la consulta privada de la clínica “ArtDental” Iquitos 2019.

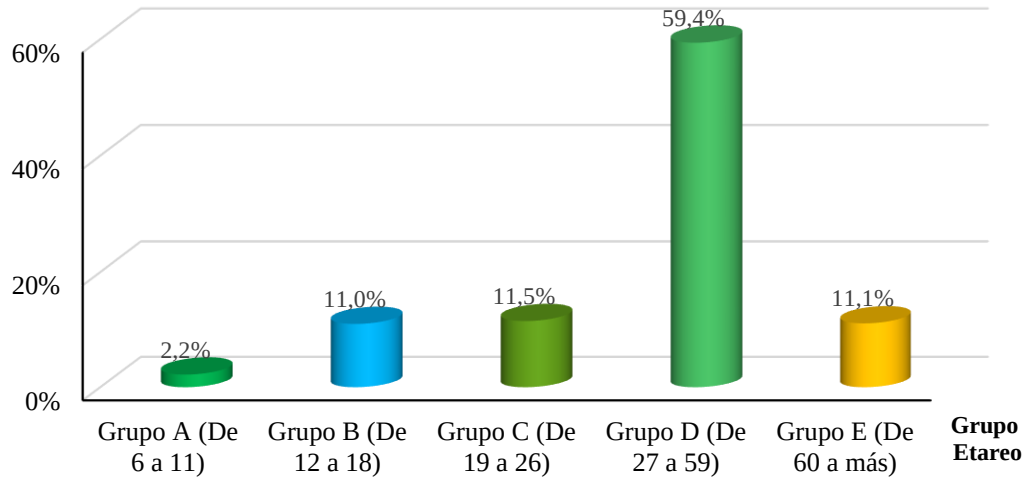

Fuente: Archivo de tomografías CONE-BEAM de la clínica Artdental Iquitos 2019. **X ± DS: 41,05 años ± 17,6 años**

En la tabla 4 y gráfico 4, en cuanto a la relación entre el dimorfismo sexual y la presencia del cuarto conducto del primer molar superior permanente en la muestra de 182 (100,0%) tomografías Cone Beam, se tiene que en los masculinos esta fue del 79,8% (n=67) y en mujeres del 70,4% (n=69). De la relación entre ambas variables, dio como resultado un valor de X^2_c = 2,09, con un nivel de significancia p = 0,148 > 0,05, lo que indica que no existe relación significativa entre el dimorfismo sexual y la presencia del cuarto conducto de la primera molar superior permanente.

Tabla 4: Relación del dimorfismo sexual y la presencia del cuarto conducto del primer molar superior permanente. Iquitos 2019.

Cuarto conducto del primer molar superior permanente	**Dimorfismo Sexual**				**X^2**	**Significancia p**
	Masculino		**Femenino**			
	N	**%**	**n**	**%**		
Presencia	67	79.8	69	70,4		
Ausencia	17	20.2	29	29,6	**2,09**	**0,148°**
Total	84	100,0	98	100,0		

Fuente: Archivo de tomografías CONE BEAM de la clínica Artdental Iquitos 2019. **valor de X^2_c = 2,09, con un nivel de significancia p = 0,148 > 0,05,**

Gráfico 4: Relación del dimorfismo sexual y la presencia del cuarto conducto del primer molar superior permanente. Iquitos 2019.

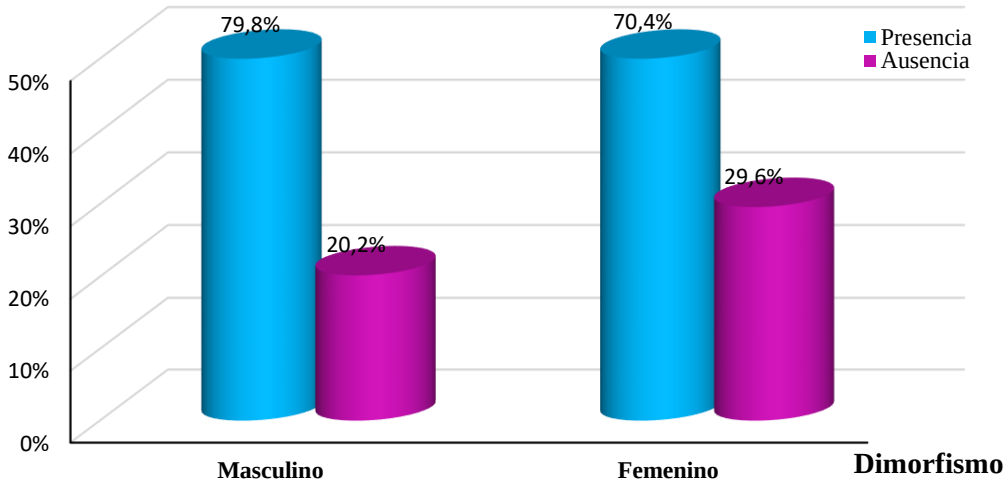

Fuente: Archivo de tomografías CONE BEAM de la clínica Artdental Iquitos 2019.

En la tabla 5 y gráfico 5, visualizamos la relación del dimorfismo con la presencia del cuarto conducto del primer molar superior permanente según lado de la maxila en el que se determina que:

En el maxilar superior derecho del dimorfismo masculino, el 40,7% (n=74) de las tomografías presentó el cuarto conducto y en el 5,5% (n=10) de las tomografías no hubo presencia del cuarto conducto. En el dimorfismo femenino la presencia del cuarto conducto fue en el 40,1% (n=73) de las tomografías y en el 13,7% (n=25) de ellas no hubo presencia del cuarto conducto. La verificación de relación dio como resultado un valor de X^2_c = 5,39, con un nivel de significancia p =0,020 < 0,05, indicando que existe relación significativa entre el dimorfismo sexual y la presencia del cuarto conducto del primer molar del maxilar superior derecho.

En el maxilar superior izquierdo del dimorfismo masculino la presencia del cuarto conducto se dio en el 36,8% (n=67) de las tomografías y en el 9,3%

(n=17) de tomografías no hubo presencia del cuarto conducto. En el dimorfismo femenino la presencia del cuarto conducto se presentó en el 44,5% (n=81) de las tomografías y en el 9,3% (n=17) de las tomografías no hubo tal presencia del cuarto conducto. El contraste de la relación con el maxilar superior izquierdo dio como resultado el valor de X^2_c = 0,56, con un nivel de significancia p =0,495 > 0,05, indicando que no existe relación significativa entre el dimorfismo sexual y la presencia del cuarto conducto del primer molar del maxilar superior izquierdo.

Tabla 5: Relación del dimorfismo sexual y la presencia del cuarto conducto del primer molar superior permanente según lado de la maxila. Iquitos 2019.

Cuarto conducto del primer molar superior permanente		**Dimorfismo Sexual**				**X^2**	**Significancia p**
		Masculino		**Femenino**			
		n	**%**	**n**	**%**		
Primer molar derecha	Presencia	74	40,7	73	40,1	**5,39**	**0,020***
	Ausencia	10	5,5	25	13,7		
Primer molar izquierda	Presencia	67	36,8	81	44,5	**0,56**	**0,495°**
	Ausencia	17	9,3	17	9,3		

Fuente: Archivo de tomografías CONE-BEAM de la clínica Artdental Iquitos 2019. **La verificación de relación dio como resultado un valor de X^2_c = 5,39, con un nivel de significancia p =0,020 < 0,05 en el lado derecho.**

Gráfico 5: Relación del dimorfismo sexual y la presencia del cuarto conducto del primer molar superior permanente según lado de la maxila. Iquitos 2019.

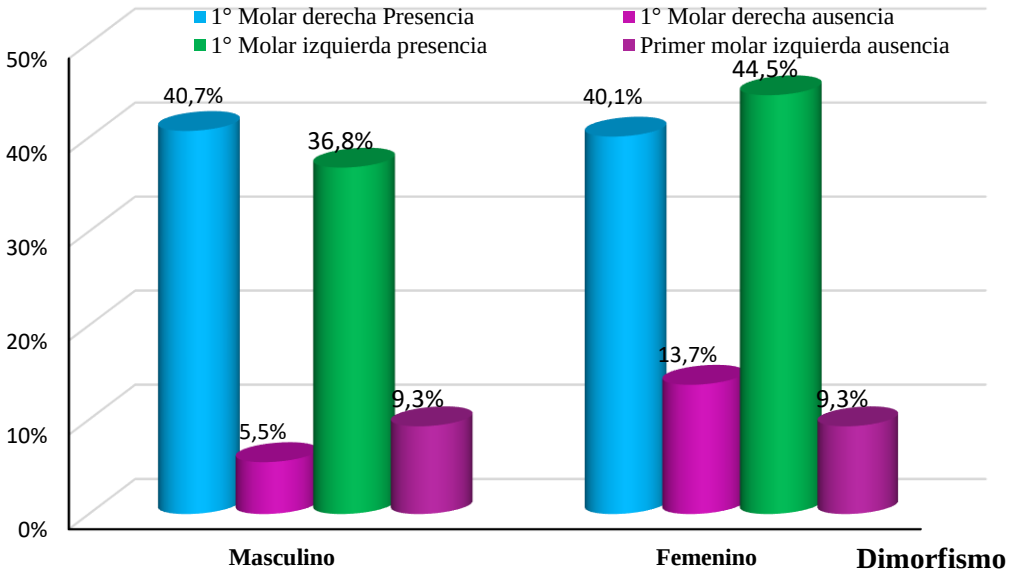

Fuente: Archivo de tomografías CONE BEAM de la clínica Artdental Iquitos 2019.

En cuanto a la tabla 6 y grafico 6 se encontró relación del dimorfismo sexual y la presencia del cuarto conducto del primer molar superior permanente según grupo etario, de los pacientes de la consulta privada de la clínica ArtDental mediante Tomografía Cone Beam Iquitos 2019; siendo el grupo D el más representativo con 59.3% de presencia del cuarto conducto y más en el sexo masculino 46.3%.

Tabla 6: Relación del dimorfismo sexual y la presencia del cuarto conducto del primer molar superior permanente según grupo etario. Iquitos 2019.

Grupo etario con presencia de cuarto conducto	**Dimorfismo sexual**				**Total**
	Masculino		Femenino		
	Presente	Ausente	Presente	Ausente	
Grupo A (De 6 a 11)	3	0	1	0	4
	4,5%	0%	1,4%	0%	2.2%
Grupo B (De 12 a 18)	14	2	4	0	20
	20,9%	11.8%	5,8%	0%	11%
Grupo C (De 19 a 26)	8	2	9	2	20
	11,9%	11.8%	13,0%	6.9%	11%
Grupo D (De 27 a 59)	31	10	47	20	108
	46,3%	58.8%	68,1%	69%	59.3%
Grupo E (De 60 a más)	11	3	8	7	29
	16,4%	17.3%	11,6%	24.1%	15.9%
Total	67	17	69	29	182
	100,0%	100%	100,0%	100%	100%

Fuente: Archivo de tomografías CONE BEAM de la clínica ArtDental Iquitos 2019. **X^2_C = 10,343; g.l. = 4; (p = 0,035 < 0,05) X ± DS: 41,05 años ± 17,6 años.**

Gráfico 6: Relación del dimorfismo sexual y la presencia del cuarto conducto del primer molar superior permanente según grupo etario. Iquitos 2019.

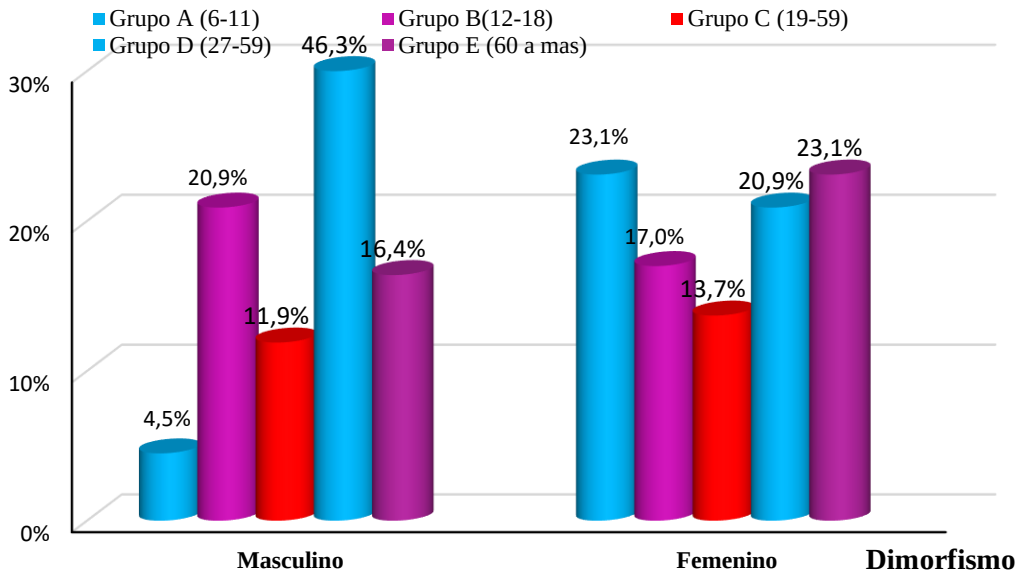

La tabla 7 y gráfico 7 nos muestra la relación entre el dimorfismo y las raíces del primer molar superior permanente según lado de la maxila del que observa que:

En el maxilar superior derecho del dimorfismo masculino, el 18,7% (n=34) de las molares superiores presentó un foramen en la raíz, en el 21,4 (n=39) de los molares superiores, dos forámenes en la raíz y en el 6,0% (n=11) de las molares no hubo foramen en la raíz puesto que no existió molar alguna. En el dimorfismo femenino presenta similar distribución en las molares superior, tuvieron un foramen en la raíz, en el 23, (n=42), dos forámenes en la raíz el 17,0% (n=31) y ningún foramen en raíz en 13.7% (n=25) de las molares, puesto que no existió molar alguna La verificación de relación dio como

resultado un valor de X^2_c = 6,16, con un nivel de significancia p =0,046 < 0,05, indicando que existe relación significativa entre el dimorfismo sexual y la presencia del cuarto conducto del primer molar del maxilar superior derecho según foramen de la raíz MV.

El primer molar del maxilar izquierdo del dimorfismo masculino, presentó en el 21,4% (n=39) de las veces un foramen en la raíz, en el 21,4 (n=39) dos forámenes en la raíz y en el 9,3% (n=17) de las veces no hubo foramen en la raíz dado que no existió molar alguna. En el dimorfismo femenino presenta similar distribución en el foramen del molar superior, con un foramen en la raíz el 20,9 (n=38) de la veces, dos forámenes en la raíz el 23,1% (n=42) y ningún foramen en raíz en 9,3% (n=17) de las veces, no se encontró ningún foramen puesto que no existió molar alguna La verificación de la relación dio como resultado un valor de X^2_c = 2,23, con un nivel de significancia p = 0,329 > 0,05, indicando que no existe relación significativa entre el dimorfismo sexual y la presencia del cuarto conducto de la primera molar del maxilar superior izquierdo.

Tabla 7: Relación del dimorfismo sexual y la presencia del cuarto conducto del primer molar superior permanente según foramen de la raíz MV. Iquitos 2019

Foramen de la Raíz MV primer molar superior permanente		Dimorfismo Sexual					
		Masculino		Femenino		X^2	Significancia p
		n	%	n	%		
Foramen de la raíz MV del primer molar derecha	Uno	34	18,7	42	23,1	**6,16**	**0,046***
	Dos	39	21,4	31	17,0		
	Ninguno	11	6,0	25	13,7		
Foramen de la raíz MV del primer molar izquierda	Uno	39	21,4	38	20,9	**2,23**	**0,329°**
	Dos	27	14,8	42	23,1		
	Ninguno	17	9,3	17	9,3		

Fuente: Archivo de tomografías CONE BEAM de la clínica Artdental Iquitos 2019.

Gráfico 7: Relación del dimorfismo sexual y la presencia del cuarto conducto del primer molar superior permanente según foramen de la raíz .Iquitos 2019.

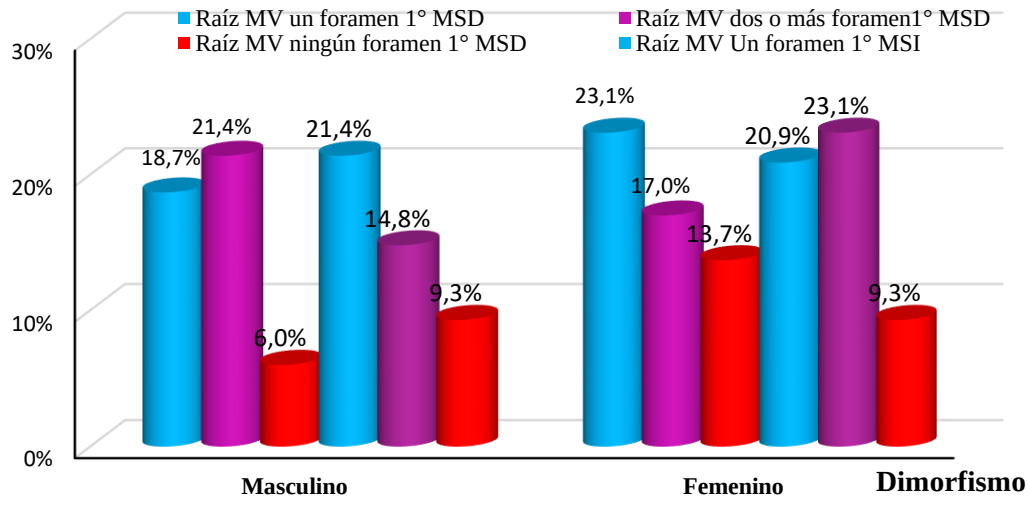

Fuente: Archivo de tomografías CONE BEAM de la clínica ArtDental Iquitos

De la tabla 8 y gráfico 8, en el que se muestra la relación del dimorfismo y la presencia del cuarto conducto del primer molar superior permanente por el tipo de raíces según lado de la maxila del que observa lo siguiente:

En la maxila superior derecha del dimorfismo masculino, el 40,1% (n=73) de las tomografías mostraron molar de única raíz, solo en el 0,5% (n=1) mostró dos o más raíces y en el 5,5% (n=10) no hubo raíz alguna (sin Molar). En el dimorfismo femenino la presencia de las raíces fue de raíz única en el 40,1% (n=73) de las molares y no hubo raíz alguna dado que no había molar con el 13,7% (n=25). La verificación de relación dio como resultado un valor de X^2_c = 6,39, con un nivel de significancia p =0,041 < 0,05, indicando que existe relación significativa entre el dimorfismo sexual y las raíces del primer molar de la maxila derecha. En el maxilar superior izquierdo del dimorfismo masculino la presencia de raíces fue; de raíz única el 35,7% (n=65) de las molares, en o,5% (n=1) molar 2 o más raíces y en el 9,3% (n=17) no hubo molar alguna por lo que se considera ninguna raíz. En el dimorfismo femenino las raíces presentadas fueron en el 44,0% (n=80) de las molares, en el 0,5% (n=1) se encontró dos o más raíces y en el 9,3% (n=17) no hubo ninguna raíz ya que no se encontraba molar alguna. El contraste de la relación con el maxilar superior izquierdo dio como resultado el valor de X^2_c = 0,29, con un nivel de significancia p =0,867 > 0,05, indicando que no existe relación significativa entre el dimorfismo sexual y las raíces del primer molar del maxilar superior izquierdo.

Tabla 8: Relación del dimorfismo sexual y la presencia del cuarto conducto del primer molar superior permanente según número de raíces MV. Iquitos 2019

Raíces MV del primer molar superior permanente		Dimorfismo Sexual					
		Masculino		Femenino		X^2	Significancia p
		n	%	n	%		
Raíz MV del primer molar derecha	Única	73	40,1	73	40,1	**6,39**	**0,041***
	Dos o más	1	0,5	0	0,0		
	Ninguna	10	5,5	25	13,7		
Raíz MV del primer molar izquierda	Única	65	35,7	80	44,0	**0,29**	**0,8670,867°**
	Dos o más	1	0,5	1	0,5		
	Ninguna	17	9,3	17	9,3		

Fuente: Archivo de tomografías CONE BEAM de la clínica ArtDental Iquitos 2019.

Gráfico 8: Relación del dimorfismo sexual y la presencia del cuarto conducto del primer molar superior permanente según número de raíces MV. Iquitos 2019.

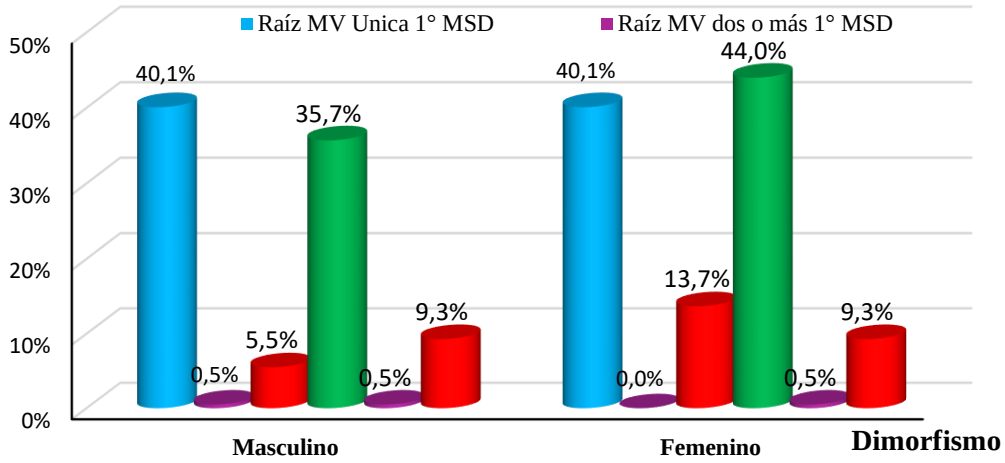

Fuente: Archivo de tomografías CONE BEAM de la clínica ArtDental Iquitos 201

CAPITULO V : DISCUSIÒN

En este estudio, analizamos imágenes CBCT, que es uno de los métodos más utilizados por proporcionar imágenes tridimensionales o en 3d, con una dosis de radiación relativamente baja (63), “esto permite un análisis muy preciso de la anatomía de conductos y es clínicamente no invasiva que se puede utilizar en la práctica diaria, es una herramienta imprescindible y confiable para realizar un buen diagnóstico del sistema de conductos, también una gran herramienta para estudios de prevalencia retrospectivos pues con este un gran número de pacientes pueden ser examinados de manera segura” (64). Además, con este estudio se supera el problema de exponer a pacientes a dosis de radiación innecesarios recuperando registros antiguos de la base de datos y utilizando un vòxel de (150,150,150) µm del equipo CBCT (25)

En el presente estudio utiliza métodos de CBCT para realizar un análisis exhaustivo e integral in vivo de la raíz MV y el cuarto conducto del primer molar superior permanente en una población Loretana, evaluamos la prevalencia del cuarto conducto, foramen y la raíz MV de primera molar superior permanente del lado derecho 1.6 y del lado izquierdo 2.6, y se relacionó con el dimorfismo sexual (femenino y masculino) con la presencia del cuarto conducto con respecto al conducto radicular, número de raíz de la raíz MV, número de foramen de la raíz MV y otros datos como edad, lado; en este estudio se tomaron 182 imágenes CBCT de la base de datos de la clínica privada ARTDENTAL de la ciudad de Iquitos, dentro de ellos 98 (53.8%) eran mujeres y 84(46.2%) eran hombres, los participantes tenían edad media de 41,05 años ± 17,6 años, dando un total de 295 dientes siendo 141(47.8%) de lado derecho (1.6) y 154 (52.2%) del lado izquierdo(2.6).

Estudios que utilizaron métodos tomográficos CBCT semejante al nuestro son de Mashyaky M. (Arabia Saudita 2019) (25); Razumova S. (Rusia 2018) (26); Gómez C. (Brasil 2018) (28); Ratanajirasut R. (Tailandia 2018) (17); Martins J (Bélgica y Venezuela 2018) (27) y entre otros estudios internacionales, en cuanto a estudios nacionales como de Alva M. (Perú 2018) (29); Villanueva J. (Perú 2017) (31), Montoya J. (Perú 2016) (32) siendo nuestro estudio el primero a nivel local.

Nuestro estudio conto con 182 tomografías de los pacientes atendidos siendo más en mujeres 98 (53.3%) y menos en hombres 84(46.2%) concordando con estudios como Mashyaky M. (Arabia Saudita 2019) (25) que tuvo (52% mujeres y 48% hombres); Razumova S. (Rusia 2018) (26) tuvo 56.7% mujeres y 43.3% hombres) y otros estudios que tuvieron como población más mujeres que hombres se puede inferir que estas diferencias se deben a que la población femenina es la que más se preocupa por su estética y bienestar físico; nuestro estudio difiere con Alswilem R. (Arabia Saudita, Gordana, Egipcia 2018) (64) (27) quien tuvo en su población más hombres (66.2%) que mujeres (33.8%) estas diferencias se puede deber a que en estos países la población masculina es mayor que la femenina según último informe demográfico de las Naciones Unidas (65).

Nuestro estudio tuvo como objetivo “Determinar la relación que existe entre dimorfismo sexual con la presencia del cuarto conducto del primer molar superior permanente de los pacientes de la consulta privada de la clínica Artdental mediante tomografía Cone Beam Iquitos 2019” en nuestro estudio encontramos el “cuarto conducto” conocido también así por Soares (2002) (3); Cabalda (2019) (11) y Sánchez F (2016) (12) es también llamado MV2 Nelson

(2012) (10), Soares (2012) (3) o mesiopalatino por (Hargreaves k. 2016) (43) es conocido así por ubicarse y ser el conducto accesorio de la raíz mesiovestibular (MV) en nuestro estudio tuvo una prevalencia 74.7% este resultado se asemeja con el estudio de Martins J. (Venezuela y Bélgica 2018) (27) 73.80%; así mismo la mayoría de las investigaciones revisadas reportan una prevalencia mayor que nuestro estudio como Al Mheiri E. (Emiratos Árabes Unidos 2020) (18) que tuvo 80.1%; Alva M. (Perú 2019) (29) que tuvo un 88%; Mashyahky M. (Arabia Saudita 2019) 85.75% (25);Heeresh S. ; y Zhang China (2017) 85.4% (63).

Se puede decir que la prevalencia del cuarto conducto va de 55% a un 85% y muy pocos se encontraron prevalencias menores al 50% como de Alswilem R. Arabia saudita, (Jordana 2018) (64)con un 41.8%; Montoya M. (Perú 2016) 42.1% (32); mencionan una prevalencia menor de cuarto conducto en comparación con nuestro estudio; estas diferencias se pueden deber a muchos factores como el biotipo facial, etnia, raza, al extenso rango de edad utilizados para la población y muestra por ejemplo pacientes por debajo de los 10 años y pasados los 70 años, pudiendo considerablemente sobreestimar la tasa de presencia del cuarto conducto de la primera molar superior, ya que pacientes menores de 10 años tienen los ápices abiertos o esta podría estar retrasada; mientras que mayores de 60 y 70 años tienen la probabilidad de haber perdido la primera molar permanente ,no obteniéndose evidencia de las mismas, o que la cámara pulpar y el sistema de conductos se encuentre atrèsicos o calcificados dificultando su visibilidad en la imagen tomográfico que solo expertos pueden ver; otros factores como el tipo de programa utilizado para el estudio de las tomografías también pueden influir, la marca

del equipo tomográfico, el tipo de vòxel y FOV del tomógrafo también pueden dificultar en la resolución de la imagen aunque estudios al respecto muestran que no hay relación entre tipo de vòxel con la nitidez de la imagen (41) pero si con el FOV mientras más pequeño (bajo) y un CBCT de mayor resolución puede ayudar en estudios más precisos o detallados como anatomía interna del cuarto conducto y en casos de conductos atrèsicos o calcificados (28).

Como este es el primer estudio de este tipo realizado en una población Loretana (Perú), este estudio analizó la presencia del cuarto conducto, y su relación con el Dimorfismo sexual. En nuestros estudios encontramos en hombres fue del 79,8% (n=67) y en mujeres del 70,4% (n=69) dando un valor de p = 0,148 >0,05.

Estos resultados guardan relación con Gómez C. (Brasil 2018) (28) que tuvo un valor de *(P*-0,14) no significativo, en porcentaje fue igual en hombre como en mujeres otro dado que podemos recalcar del estudio es que en cuanto a su población que fue mayor la femenina 66.02% que la masculina 33.97% lo cual también concuerda con nuestro estudio; otro estudio de Alva M. (Perú 2018) (29) quien tuvo un valor de (P>0.05) siendo no significativo el porcentaje fue 88.6% en hombres y en mujeres de 87.6% concordando con nuestro estudio otro dado importante es que su población también fue mayor en mujeres que en hombres y estos también son peruanos de 4 regiones (Lima, Trujillo, Ayacucho, Puno) estos a la vez comparten el mismo biotipo facial y raciales que nuestro estudio; Villanueva J. (Perú 2017) (31) otro estudio peruano tuvo un valor de (P=0.20; >0.05) siendo no significativo, teniendo un porcentaje mayor en mujeres 59.1% y en hombres 48.1% estos datos no concuerdan con nuestro estudio esto se pude deber a que su población y numero de dientes

fue pequeña; también el estudio de Montoya J.(Perú 2016) (32)tuvo un valor (P>0.05) siendo no significativo, el porcentaje fue mayor mujeres 24% que en hombres 18.1% concordando con Villanueva J. que también realizó en la misma región del Perú; estos autores expresan que no existe relación significativa entre la presencia del cuarto conducto y el "Dimorfismo sexual". (Gómez, D., & Baltazar, C. (2020) que nos dice que cuando hablamos "dimorfismo sexual" nos referimos a las diferencias que existen en cuanto a tamaño, estructura y la apariencia entre machos (hombres) y hembras (mujeres) de una determinada especie o subespecie de la misma edad (14) ello es acorde con lo que nosotros hemos encontrado en nuestro estudio.

Pero en lo que no concordó el estudio con los autores siguientes como Mashyaky M (Arabia Saudita 2019) (25)quien tuvo un valor de (P= 0.014). siendo significativo y estos se encontraron en porcentajes más altos en hombres 91.4% que en mujeres (81.0%); Ratanajirasut R. (Tailandia 2018) (17) quien tuvo un valor de (p<0.5) siendo significativo y se encontraron porcentajes altos en Hombres 70.9% y en las mujeres 58.74%; Martins J.; Bélgica y Venezuela (2018) (59) se dice que es un estudio mundial porque abarco un país latino y un país europeo, tuvo un valor de (P<0.5) siendo significativo, se encontraron altos porcentajes en hombres 76.3% y en mujeres 71.8%; Al-Shehri S. (Arabia saudita 2017) (6) dando un valor de (P= 0.010; < 0.05) mayor en hombres 31.9% que en mujeres 23.7%; Olczak K.(Polonia 2017) (30) quien tuvo un valor de (P <0.05) siendo significativo, tuvo más prevalencia en hombres 68.6% y en mujeres 53.9%. Podemos decir que estas diferencias se pueden deber a muchos factores desde biotipo facial, el tipo de muestra de estudio en cuanto a edad o grupos de dientes, pues curiosamente

se ve mayor significancia en países europeos y orientales que no comparten el mismo biotipo facial con la población de nuestro estudio. Pero en lo que concordó el estudio con los autores referidos con el presente es que el cuarto conducto fue más prevalente en hombres que en mujeres; en cuanto a su población también que fue mayor en mujeres que en hombres.

Nuestro estudio también encontró una relación significativa la presencia del cuarto conducto según grupos etarios siendo mayor en grupos de edades de 27 a 57 años en adultos jóvenes, estos resultados concuerdan con Gomes C,Martins J (27), Alva M (29), Razumova S (26)., Montoya M (32), estos estudios reportaron mayor prevalencia en adultos jóvenes concordando con nuestro estudio; en pacientes jóvenes es más fácil encontrar y localizar el cuarto conducto que en pacientes adultos ya que en este se corre el riesgo de que los conductos estén atrèsicos y calcificados, y la cámara pulpar se encuentre retraída por la formación de dentina secundaria lo cual dificulta su visualización en una radiografías convencional y CBCT de poca resolución. Nuestro estudio difiere con Al-Shehri (6) , Ratajirasut (17), OlczaK K. (30)., quienes no encontraron relación entre la edad y el cuarto conducto encontraron por igual entre los grupos de edades; estas diferencias se puede deber al tamaño de muestra y el rango de edades seleccionadas, y las diferentes variaciones anatómicas.

El presente estudio mostró que la prevalencia del cuarto conducto en la raíz MV de los primeros molares superiores en la población Loretana examinada es alta, y puede estar relacionado con la edad en pacientes adultos jóvenes e independiente del sexo; pero si existe relación significativa con el lado, número de foramen y raíz MV del PMSP en el lado derecho de la maxila.

Además, hay raíces con anatomías internas que indican la existencia de dos forámenes apicales. Estos datos son de gran importancia en la práctica clínica, y los endodoncista deben ser conscientes de ello tomando en cuenta que de cada 10 pacientes para tratamientos de conductos 8 si o si tendrán presente el cuarto conducto, ya que no lograr su localización, puede ser responsable del fracaso del tratamiento de endodoncia, y si no se logra su obturado, se deja el foramen apical abierto y el canal expuesto al final del tratamiento. Por lo tanto, se anima a los profesionales a solicitar CBCT de alta resolución y bajo FOV (28)al realizar el tratamiento de conductos en los primeros molares maxilares, dado que este examen es capaz de resaltar este canal, y revelar su anatomía en detalle.

CAPITULO VI : CONCLUSIONES

1. Se Identificó más mujeres 53.8% (98) que hombres 46.2% (84) de 182 pacientes
2. La prevalencia del cuarto conducto fue de 74.7%, siendo en hombres 79.8% y en mujeres 70.4%.
3. La edad media fue de **41,05 años ± 17,6 años** de los 182 pacientes.
4. Se encontró relación entre dimorfismo sexual con la presencia del cuarto conducto según lado siendo significativo en el lado derecho del primer molar superior permanente (p =0,020).
5. Se encontró relación entre dimorfismo sexual con la presencia del cuarto conducto del primer molar superior permanente según grupos etarios de los pacientes de la consulta privada siendo más frecuente en adultos jóvenes 59.3% (p = 0,035).
6. Se encontró relación entre dimorfismo sexual con la presencia del cuarto conducto según foramen de la raíz MV siendo significativo en el lado derecho del primer molar superior permanente (p =0,046).
7. Se encontró relación entre dimorfismo sexual con la presencia del cuarto conducto según número de raíces de la raíz MV siendo significativo en el lado derecho del primer molar superior permanente. (p =0,041).
8. En esta tesis se determinó que no existe relación entre dimorfismo sexual con la presencia del cuarto conducto del primer molar superior permanente de los pacientes de la consulta privada de la clínica ArtDental (p=0.148).

CAPITULO VII : RECOMENDACIONES

1. Realizar estudios con mayor número de muestra para contrastar resultados.
2. Realizar estudios con CBCT con alta resolución y FOV pequeño (bajo) para estudios como sistema de conducto (anatomía interna del conducto radicular) para estudiar más a fondo el foramen y raíz de la raíz MV del PMSP y para contrastar resultados.
3. Difundir la importancia del conocimiento de la alta prevalencia del cuarto conducto del PMSP. Para mejorar la información del mismo en los tratamientos de conductos realizados por los estudiantes, profesionales cirujanos dentistas y especialistas en endodoncia.
4. Para la atención de los pacientes en la clínica odontológicas FO-UNAP tomar radiografías periapicales (orto, meso, y disto- radial) para identificar al cuarto conducto, si fuera posible solicitar CBCT en caso de dudas en cuanto al sistema de conductos.
5. Incentivar a la población estudiantil de la FO-UNAP a hacer trabajos de investigación que incluyan variaciones anatómicas en número de raíz, conducto, foramen, y tipo de sistema de conductos, para así generar mayor conocimiento para un buen diagnóstico y planificación del tratamiento
6. También recomendamos el uso de tomografía y la implementación de tomografía CBCT en nuestra facultad.

CAPITULO VIII : FUENTES DE INFORMACIÒN

1. Ghoncheh Z, Zade B, Kharazifard M. Root Morphology of the Maxillary First and Second Molars in an Iranian Population Using Cone Beam Computed Tomography. J Dent Tehran. [internet].; 2017 [citado 2020 Julio 6]; 14(3). Disponible en: https://www.ncbi.nlm.nih.gov/pmc/articles/PMC5694843.

2. Cleghorn B, Cols. Root and Root Canal Morphology of the Human Permanent Maxillary First Molar: A Literature Review. JOE. [internet].; 2006 [citado 2020 Julio 7]; 32(9). Disponible en:https://www.sciencedirect.com/science/article/abs/pii/S0099239906004122.

3. Soares lJ, Goldberg F. Endodoncia Técnica y fundamentos. segunda ed. Elsevier , editor. Buenos Aires,: Médica Panamericana S.A.; 2002.

4. Gutmann J, Harrison JW. J. Surgical Endodontics. Primera ed. Louis SsE, editor. Boston: Publicaciones Científicas de Blackwell; 1991.

5. Caro M A, Naranjo R, Caro J. Prevalence and Morphology of Second Mesiobuccal Canal in Maxillary First Molars Based on Four ex vivo Techniques. J Odontostomat. [internet].; 2020 [cited 2020 Julio 8]; 14(3). Disponible en:: https://scielo.conicyt.cl/scielo.php?pid=S0718-381X2020000300387.

6. Al-Shehri S, Al-Nazhan S, Shoukry S, Al-Shwaimi E, Al.Sadhan R, Al-Shemmery B. Root and canal configuration of the maxillary first molar in a Saudi subpopulation: A cone-beam computed tomography study. J

Saudi End. [internet].; 2017 [citado 2020 Julio 9];7(2). Disponible en:https://www.saudiendodj.com/article.asp?issn=1658-5984.

7. Hargreaves K, Cohen S. Vias de la Pulpa. Decima ed. España: Elsevier; 2011.

8. Vertucci F. , Cols. “Morfología del diente y preparación de la cavidad de acceso”. 9th ed. JF. L, editor. España: Elsevier; 2008.

9. Hargreaves K, BERMAN L. COHEN VIAS DE LA PULPA. UNDÈCIMA ed. ESPAÑA , editor. BARCELONA: ELSEVIER; 2016.

10 Nelson S. Wheeler Anatomìa Dental Fisiologìa e Oclusiòn. Novena ed. . Elsevier , editor. Sao Pablo: Ltda; 2012.

11 Cabalda C, Brau E. Endodoncia Tècnicas Clìnicas y Bases Cientìficas. . Cuarta ed. Elsevier , editor. Barcelona: S.L; 2019.

12 Sànchez F. Apertura cavitaria en endodoncia. In Alzamora E, editor. . Nociones de Tratamiento Conservador.: Àrea de Innovaciòn y Desarrollo; 2016. p. 87.

13 Sarmiento R. J. Estudo da frequência do 2º canal mesiovestibular nos . primeiros molares superiores. Tesis Magister. Lisboa-Porto-Viseu: Universidade Católica Portuguesa, Departamento Endodoncia; 2018 Julio.Disponible en: https://repositorio.ucp.pt/bitstream/10400.14/2609

14 Gòmez D, Baltazar C. Análisis odontométrico en caninos para la . identificación de dimorfismo sexual en una población veracruzana. Mex Med Forense. [internet].; 2020 [citado 2020 Julio 12] ;5(4). Disponible

en: https://www.medigraphic.com/cgi-bin/new/resumen.cgi?IDARTICULO=96961.

15. V. Sonika J. Sexual dimorphism in the permanent maxillary first molar: a study of the haryana population (india). JFOS. [internet].; 2011 [citado 2020 Julio 11] ;29(1). Disponible en: https://www.ncbi.nlm.nih.gov/pmc/articles/PMC5734842.

16. Wiene FS. The C-shaped mandibular second molar: Incidence and other considerations. JOE. [internet].; 1998 [citado 2020 Julio 13] ;24(5):372-375. Disponible en:https://www.sciencedirect.com/science/article/abs/pii/S0099239998801374.

17. Ratanajirasut R, Panichuttra A, Panmekiate. A Cone-beam Computed Tomographic Study of Root and Canal Morphology of Maxillary First and Second Permanent Molars in a Thai Population. JOE. [internet].; 2018 [citado 2020 Julio 10]; 44(1):56-61. Disponible en: https://www.sciencedirect.com/science/article/abs/pii/S0099239917309640.

18. Al Mheiri E, Chaudhry J, Abdo S, El Abed R, Khamis A, Jamal M. Evaluation of root and canal morphology of maxillary permanent first molars in an Emirati population; a cone-beam computed tomography study. BMCOH. [internet].; 2020 [citado 2020 Noviembre 3];20(274). Disponible en:

https://bmcoralhealth.biomedcentral.com/articles/10.1186/s12903-020-01269-2.

19. Weine F, Healey H, Gerstein H, Evanson L. Canal configuration in the mesiobuccal root of the maxillary first molar and its endodontic significance. OSOMOP. [internet].; 1969 [citado 2020 Julio 13]; 28(3):419-425. Disponible en:https://www.sciencedirect.com/science/article/abs/pii/0030422069902370.

20. Dr. Carlos Olguín O. Un Nuevo Concepto Rotatorio para Endodoncia Limas Autoajustables (SAF)Self Adjusting Files. Canal Abierto RSECH. [internet].; 2010 [citado 2020 Julio 15] ; 7(18):4. Disponible en: https://www.socendochile.cl/upfiles/revistas/22.pdf#page=4.

21. Money J, Ehrhardt A. Desarrollo de la sexualidad humana. CUARTA ed. Morata , editor. Madrid: Ediciones S.A; 1972.

22. Hilú R, Balandrano P. F. El éxito en endodoncia. ODE. [internet].; 2009 [citado 2020 Julio 16 ;27(3):3-7. Disponible en:http://www.medlinedental.es/pdf-doc/endo/v27-3-7.pdf.

23. Morga M. Observatorio de Bioetica UCV. [internet].; 2015 [citado 2020 Noviembre 13. Disponible en:: https://www.observatoriobioetica.org.

24. Peñalver J. Odontología legal y deontología odontológica. Primera ed. Peñalver , editor. Caracas: "Continente"; 1995.

25. Mashyakhy M, Gambarini G. Root and Root Canal Morphology Differences Between Genders: A Comprehensive in-vivo CBCT Study in a Saudi Population. ASC. [internet].; 2019 [citado 2020 Julio 7];53(3). Disponible en: https://www.ncbi.nlm.nih.gov/pmc/articles/PMC6820446/.

26. Razumova S, Brago A, Khaskhanova L, Ammar H. Evaluation of Anatomy and Root Canal Morphology of the Maxillary First Molar Using the Cone-Beam Computed Tomography among Residents of the Moscow Region. CCD. [internet].; 2018 [citado 2020 Julio 19] ;9(5). Disponible en:: https://www.ncbi.nlm.nih.gov/pmc/articles/PMC6006881.

27. Martins J, Alkhawas M, Altaki Z, Bellardini B. Worldwide Analyses of Maxillary First Molar Second Mesiobuccal Prevalence: A Multicenter Cone-beam Computed Tomographic Study. JOE. [internet].; 2018 [citado 2020 Julio 18];44(11). Disponible en:https://www.sciencedirect.com/science/article/abs/pii/S0099239918305417.

28. Gomez A. C,R, Martins M. M, Stella M. M, Harumi M. S, Silveira B. CE, Lascala A. Second Mesiobuccal Root Canal of Maxillary First Molars in a Brazilian Population in High-Resolution Cone-Beam Computed Tomography. IEJ. [internet]. Sau Paulo: IEJ Iranian Endodontic Journal; 2018 [citado 2020 Julio 19] ; 13(1):71-77. Disponible en:https://www.ncbi.nlm.nih.gov/pmc/articles/PMC5800445.

29. Alva Gamarra M. Prevalencia del segundo condcuto mesiobucal de la primeras molares superiores de pacientes atendidos en 4 centros de

diagnostico por imagenes regionales peruanos en el año 2018. Tesis Grado. Lima: Universidad Inca Garcilaso de la Vega, Endodoncia; 2019.Disponible en: http://repositorio.uigv.edu.pe/handle/20.500.11818/5123

30. Olczack K, Powlicka H. The morphology of the first and second upper molars analyzed by conical beam computed tomography in a Polish population. BMC IM. [internet].; 2017 [citado 2020 Julio 8]; 17(68). Disponible en:https://bmcmedimaging.biomedcentral.com/articles/10.1186/s12880-017-0243-3.

31. Villanueva S. JB. Frecuencia del cuarto condcuto en primeras molares superiores en pacientes atendidos en el Centro Diagnostico por imagenes RX 3D Trijillo 2014-2015. Tesis de Grado. Trujillo: Universidad Privada "Antenor Orrego" Facultad de Medicina Humana, Departamento Endodoncia; 2017 Junio.Disponible en: http://repositorio.upao.edu.pe/handle/upaorep/2808

32. Montoya M J. Prevalencia del segundo conducto en la raiz mesial en primeras molares superiores mediante el uso de tomografía computarizada de haz cónico (CBCT) Trujillo 2016. Tesis especialidad. Trujillo: Universidad Nacional de Trujillo, Departamento de endodoncia; 2016.Disponible en: http://dspace.unitru.edu.pe/handle/UNITRU/10011

33. Gamba D, Raymundo R, Vascocenos M. Tomografia computadorizada de feixe cônico (Cone beam): entendendo este novo método de

diagnóstico por imagem com promissora aplicabilidade na Ortodontia. Dent Press Ortodon Ortop Facial. [internet].; 2007 [citado 2020 Julio 15; 12(2): 1-5. Disponible en: https://www.scielo.br/scielo.php?pid=S1415-54192007000200018.

34. Ronda N. Aplicaciones de TAC en endodoncia. JOER. [Online].; 2012 [cited 2020 Julio 19];2(11). Disponible en:http://biblioteca.puntoedu.edu.ar/bitstream/handle/2133/2074/ejer_023066.

35. Cardona C, J, Fernandez G. R. Root anatomy, a view from the microsurgery endodontic: Review. CES odontol. [internet].; 2015 [citado 2020 Julio 14];28(2). Disponible en: http://www.scielo.org.co/scielo.php?script=sci_arttext&pid=S0120-971X2015000200007.

36. Baratto Filho F, Zaitter s, Haragushiku G, Cam. Analysis of the internal anatomy of maxillary first molars by using different methods. J Endod. [interne].; 2009 [citado 2020 Julio 6]; 35(337):42. Disponible en: http://www.scielo.org.co/scielo.php?script=sci_arttext&pid=S0120-971X2015000200007.

37. Hamid Mahmood H. The effect of sutureless wound closure on postoperative pain and swelling after impacted mandibular third molar surgery. BJOMS. [Online].; 2012 [citado 2020 Julio 18 ;50(3):256-258. Disponible

en:https://www.sciencedirect.com/science/article/abs/pii/S0266435611004281.

38. Yayima A, Otonari Yamamoto M, Sano T, Hayanakawa Y, Otonari T, Tenabe K. Cone-beam CT (CB Throne®) Applied to Dentomaxillofacial Region. BTDC. [internet].; 2006 [citado 2020 Julio 21;47(3). Disponible en: https://www.jstage.jst.go.jp/article/tdcpublication/47/3/47_3_133/_article/-char/ja/.

39. Miracle AC, Mukherji SK. Conebeam CT of the Head and Neck, Part 2: Clinical Applications. AJN. [internet].; 2009 [citado 2020 Julio 19];30(7). Disponible en:: http://www.ajnr.org/content/30/7/1285.short.

40. Somalinga Amardeep, N, Sandhya R, Velmurugan Natanasabapath N. Root Canal Morphology of Permanent Maxillary and Mandibular Canines in Indian Population Using Cone Beam Computed Tomography. Anat Res Int. [internet].; 2014 [citado 2020 Julio 16];2014(731859). Disponible en:: https://downloads.hindawi.com/archive/2014/731859.pdf.

41. Neelakantan P, Subbarao C, Subbarao C. Comparative Evaluation of Modified Canal Staining and Clearing Technique, Cone-Beam Computed Tomography, Peripheral Quantitative Computed Tomography, Spiral Computed Tomography, and Plain and Contrast Medium–enhanced Digital Radiography in Studying. JOE. [internet].; 2010 [citado 2020 Julio 12];36(9):1547-1551. Disponible en:

https://www.sciencedirect.com/science/article/abs/pii/S0099239910004620.

42 Pi-Sunyer T. Tecnología para la salud. [internet].; 2018 [cited 2020 enero . 23]. Disponible en: https://www.tecnologiaparalasalud.com.

43 Hatgreaves K, Berman LH. COHEN vias de la pulpa. Undecima ed. . España: ELSEBIER; 2016.

44 M DL. Endodoncia de la biología a la técnica.. Primera ed. Pubns Z&U, . editor. S.P. Brasil: Amolca; 2009.

45 Flares B, Suellen Z. Analysis of the Internal Anatomy of Maxillary First . Molars by Using Different Methods. JOE. [internet].; 2009 [citado 2020 Julio 23];35(3):337-342. Disponible en: https://www.sciencedirect.com/science/article/abs/pii/S0099239908011138.

46 Pécora J, Cols. Morphologic study of the maxillary molars. Part II: . Internal anatomy. BDJ. [internet].; 1992 [citado 2020 Julio 28];3(1). Disponible en:: https://www.forp.usp.br/bdj/bdj3(1)/pdf/v3n1a07.pdf.

47 Kumar. Report of a Rare Case: A Maxillary First Molar with Seven . Canals Confirmed with Cone-Beam Computed Tomography. IEJ. [[internet].; 2014 [citado 2020 Julio 15];9(2). Disponible en:https://www.ncbi.nlm.nih.gov/pmc/articles/PMC3961836.

48 Vertucci. Root canal morphology and its relationship to endodontic . procedures. End Topics. [[internet].; 2005 [cited 2020 Julio 12]; 10(1).

Disponible en: https://onlinelibrary.wiley.com/doi/abs/10.1111/j.1601-1546.2005.00129.x.

49. Ingle JI&BLK. ENDODONCIA. 5th ed. I MH, editor. México D.F: Interamericana; 2002.

50. Vertucci FJ. Root canal anatomy of the human permanent teeth.OSOMOP. [internet].; 1984 [citado 2020 Julio 16] ;58(5). Disponible en: sciencedirect.com/science/article/abs/pii/0030422084900859.

51. Leonardo MR. Endodoncia. Tratamiento De Conductos Radiculares. Principios Técnicos Y Biológicos. 2nd ed. Leonardo , editor. Sao Paulo: Artes Médicas Latinoamérica; 2005.

52. Hess W, Zurcher E. The Anatomy of the Root Canals of the Teeth of the Permanent and Deciduous Dentitions.William Wood and Co. [internet].; 1925 [citado 2020 Julio 25];20(2):84-86. Disponible en:https://ci.nii.ac.jp/naid/10008432454/.

53. Sert S, Bayirli G. Evaluation of the root canal configurations of the mandibular and maxillary permanent teeth by gender in the Turkish population.JOE. [internet].; 2004 [citado 2020 Julio 2];30(6):391-398. Disponible en: https://www.sciencedirect.com/science/article/abs/pii/S0099239905602002.

54. Betancourt P, Navarro P, Cantín M. Cone-beam computed tomography study of prevalence and location of MB2 canal in the mesiobuccal root of the maxillary second molar.Int J Clin Exp Med. [internet].; 2015 [citado 2020 Julio 2];8(6). Disponible en: https://www.ncbi.nlm.nih.gov/pmc/articles/PMC4538119.

55. Versiani A, Basrani , Manoel D. Sousa-Neto. THE ROOT CANAL ANATOMY IN PERMANENT DENTITION. Primera ed. Publishing SI, editor. Lima: elsevier; 2018.

56. Kim Y LSWJ. Morphology of maxillary first and second molars analyzed by cone-beam computed tomography in a Korean population: Variations in the number of roots and canals and the incidence of fusion.JOE. [internet].; 2012 [citado 2020 Julio 4];38(8):1063-1068. Disponible en:https://www.sciencedirect.com/science/article/abs/pii/S0099239912004219.

57. Versiani P. The Root Canal Anatomy Project. Retrieved. [internet].; 2019 [cited 2020 enero 23. Disponible en:https://rootcanalanatomy.blogspot.com.

58. Martins NR, Marques D, Nogueira L. J, Caramês , Versiani, A. Prevalence Studies on Root Canal Anatomy Using Cone-beam Computed Tomographic Imaging: A Systematic Review. JOE. [internet].; 2019 [citado 2020 Julio 15];45(4). Disponible en:https://www.sciencedirect.com/science/article/abs/pii/S0099239918308768.

59 Martins J, Marques D. Second mesiobuccal root canal in maxillary
. molars—A systematic review and meta-analysis of prevalence studies using cone beam computed tomography. AOB. [internet].; 2020 [citado 2020 Noviembre 15];113(104589). Disponible en:https://www.sciencedirect.com/science/article/abs/pii/S0003996919307629.

60 Velásquez Galarza E. Prevalencia del cuarto conducto en los primeros
. Molares superiores durante él periodo académico 2015 y 2016 por estudiantes de pregrado UDLA. Tesis de grado. Quito: Facultad de Odontología UDLA de Quito, Departamento Endodoncia; 2018.Disponible en: http://dspace.udla.edu.ec/jspui/handle/33000/8487

61 Hernández Sampieri R, Fernández Collado C, Baptista Lucio MP.
. Metodología de investigación. 6th ed. Hill MG, editor. México; 2014.

62 Ugas G. La articulación método, metodología y epistemología. primera
. ed. TAPECS , editor.: San Cristóbal; 2011.

63 Zhang Y, Xu H, Wang D, Gu Y, Wang J, Tu S, et al. Assessment of the
. Second Mesiobuccal Root Canal in Maxillary First Molars: A Cone-beam Computed Tomographic Study. JOE. [internet].; 2017 [citado 2020 Julio 6]; 43(12). Disponible en:https://www.sciencedirect.com/science/article/abs/pii/S0099239917307859.

64. Alswilem R, Abouonq A, Iqbal A, Alajlan SS, Alam MK. Three-dimensional cone-beam computed tomography assessment of additional canals of permanent first molars: A Pinocchio for successful root canal treatment.J Int Soc Prev Comunidad Dent.. [internet].; 2018 [citado 2020 Julio 19];8(3). Disponible en: https://www.ncbi.nlm.nih.gov/pmc/articles/PMC5985684/.

65. Highlights. World Population Prospects 2019. Investigaciòn. New York: United Nations, Department of Economic and Social Affairs Population Division; 2019. Report No.: ISBN: 978-92-1-148316-1/ISBN: 978-92-1-004235-2.

66. Mothanna , Muhammad Sohail Zafar SZ. Evaluación de la morfología del conducto radicular de los molares maxilares mediante tomografía computarizada de haz cónico.Pak J Med Sci. [internet].; 2015 [citado 2020 Julio 16];31(2). Disponible en: https://www.ncbi.nlm.nih.gov/pmc/articles/PMC4476355/.

67. Heeresh S, Subodh S, Karjodkar F, Gupta P. A Cone Beam Computed Tomography (CBCT) evaluation of MB2 canals in endodontically treated permanent maxillary molars. A retrospective study in Indian population.J Clin Exp Dent. [internet].; 2017 [citado 2020 Julio 15];9(1). Disponible en: https://www.ncbi.nlm.nih.gov/pmc/articles/PMC5268108/.

68. Khosravifard N, Kajan Z, Hasanpoor H. Cone beam computed tomographic survey of the mesiobuccal root canal anatomy in the maxillary first and second molar teeth of an Iranian population.Eur J

Dent. [internet].; 2018 [citado 2020 Julio 24];12(2). Disponible en: https://www.ncbi.nlm.nih.gov/pmc/articles/PMC6089049/.

69. Murat A. A, Yildrim C, Culha E, Demir E, Ertugrul M. Detectionof SecondMesiobuccalCanalsinMaxillaryFirstMolars UsingaNewAngleof ConeBeamComputedTomography. Iran J Radiol. [internet] 2016 [citado 2020 Julio 24]; 13(4). Disponible en: https://bmcoralhealth.biomedcentral.com/articles/10.1186/s12903-019-0710-z

ANEXOS:

ANEXO 1 instrumentos de recolección de datos:

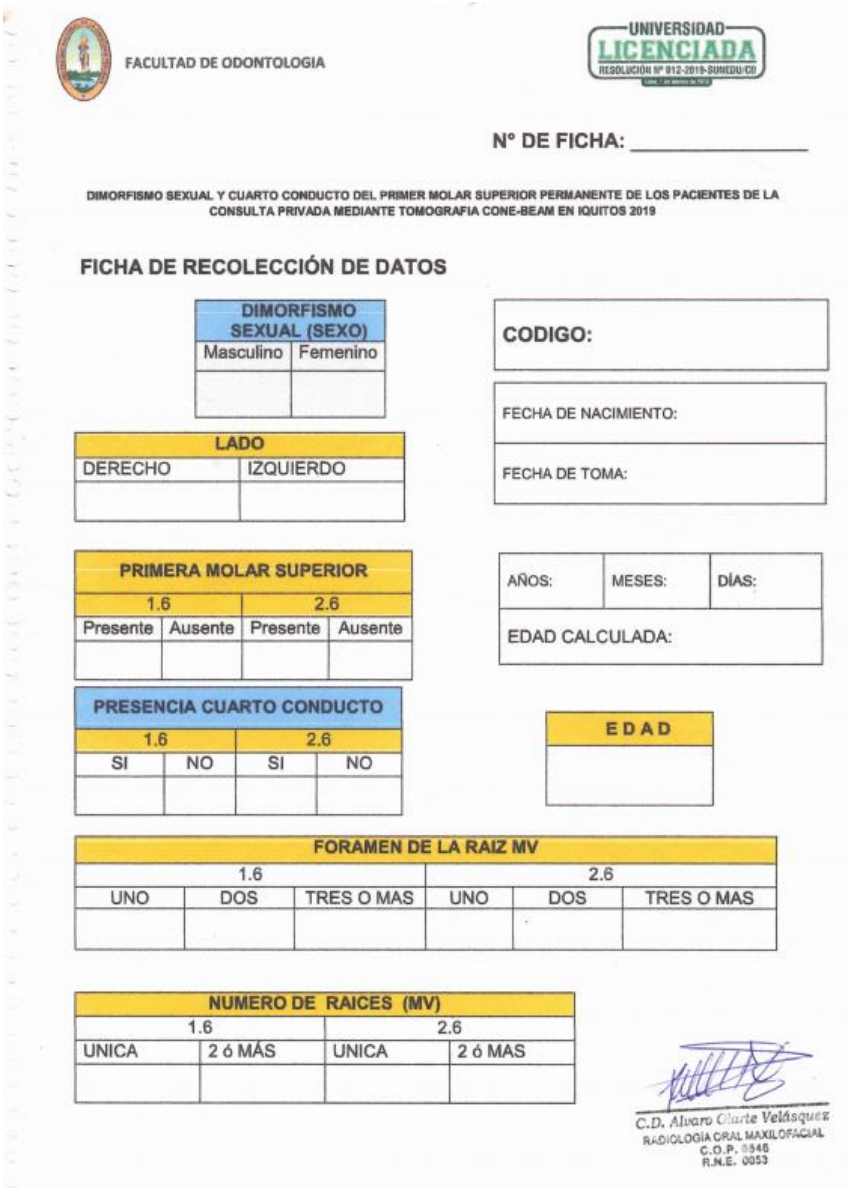

FACULTAD DE ODONTOLOGIA

UNIVERSIDAD LICENCIADA
RESOLUCIÓN Nº 912-2019-SUNEDU/CD

N° DE FICHA: _____

DIMORFISMO SEXUAL Y CUARTO CONDUCTO DEL PRIMER MOLAR SUPERIOR PERMANENTE DE LOS PACIENTES DE LA CONSULTA PRIVADA MEDIANTE TOMOGRAFIA CONE-BEAM EN IQUITOS 2019

FICHA DE RECOLECCIÓN DE DATOS

DIMORFISMO SEXUAL (SEXO)	
Masculino	Femenino

CODIGO:

FECHA DE NACIMIENTO:

FECHA DE TOMA:

LADO	
DERECHO	IZQUIERDO

PRIMERA MOLAR SUPERIOR			
1.6		2.6	
Presente	Ausente	Presente	Ausente

AÑOS:	MESES:	DÍAS:
EDAD CALCULADA:		

PRESENCIA CUARTO CONDUCTO			
1.6		2.6	
SI	NO	SI	NO

EDAD

FORAMEN DE LA RAIZ MV					
1.6			2.6		
UNO	DOS	TRES O MAS	UNO	DOS	TRES O MAS

NUMERO DE RAICES (MV)			
1.6		2.6	
UNICA	2 ó MÁS	UNICA	2 ó MAS

C.D. Alvaro Olarte Velásquez
RADIOLOGÍA ORAL MAXILOFACIAL
C.O.P. 8546
R.N.E. 0053

ANEXO 2 Tabla de epidemiologia de cuarto conducto

Tabla 9: epidemiologia del cuarto conducto del año 2015 al 2020

N°	AÑO	AUTOR	MUESTRA	País/lugar	SEXO	EDAD	%	P*
1	2020	Baylon y Flórez	182 p 295 d	Perù Loreto	H: 84 (46.2%) M: 98 (53.3%)	41.05 ±17.6 años p<0.05	74.7%	(P = 0.14)
2	2020	Al mheiri E.	261p 522 d	Emiratos Árabes Unidos	H: 145 (55.6%) M: 116(44.4%	21 a 40 años p<0.001	80.1%	(P = 0,74)
3	2019	Yee pan J.	208p 344 d	Malasia	H: 90 (43.3%) M: 118 (56.7%	15-66a 28.7ª	36.30%	P>0.05
4	2019	Alva, M	1280p 1276d	Perú Lima	H:537 (42%) M:743 (58%)	17-40ª	88%	P>0.05
5	2019	Mashyakhy M	208p 330d	Arabia saudi Reino	H:151 (45.76%) M:179 (54.24%)	28.74- +9.56	85.75%	P=0.007
6	2018	Gomez. C	287p 362d	Brazil Sal Paulo	H:101 (33.97%) M:186 (66.02%)	49.43a+ - 16.76a	68.23%	P=0.14
7	2018	Khosravifard N,	145d	Iran Rasht	H:51 M:94	-	44.8%	P=0.45
8	2018	Alswilem R,	139p	Arabia Saudita Jordana Egípcia	H:92 M:47	15-75ª 34.42	41.80%	P>0.05
9	2018	Ratanajirasut, R,	276p 476d	Tailandia	H: 107 (70.9%) M: 159 (58.74%)	12-76ª	63.30%	P<0.05
10	2018	Martins. J	5250d	Venezuela Bélgica	H: 76.3% M: 71.8%	49.43a+ 16.76a	73.80%	P<0.05
11	2017	Al shehri S,	207p 351d	Arabia Saudita, (R. Arabia	H: 174 (31.9%) M: 177 (23.7%)	16-75ª 26	55.60%	P=0.010
12	2017	Olezack K,	112p 185d	Polonia	H:38 (68.8%) M:74 (53.9%)	21-40ª 34.77ª	59.50%	P=0.04
13	2017	Morales C	119	Chile, (Santiago)	H:79 M:40	15-55a	67.23%	P=0.45
14	2016	MontoyaM,.	171p 214d	Perú (Trujillo)	H:67 M:104	20-45a	42.1%	P>0.05
15	2016	Murat A,	296p 468	Turquía, Usak	H:155 M:141	7-68ª 24.42 +- 11.29a	43.80%	P=0.30
16	2015	Tirado A	137p 67d	Venezuela	H: 26 (38.81%) M: 41 (61.19%)	5-88a	48.9%	P>0.05

FUENTE: Tabla de epidemiologia de cuarto conducto del PMS elaborada por los autores (18) (18); (28); (26); (68); (30); (63); (64); (6); (30); (59); (17); (64); (25); (66); (67); (32); (60) (54); (33). (63) (63)

ANEXO 3 Imagen tomográfica

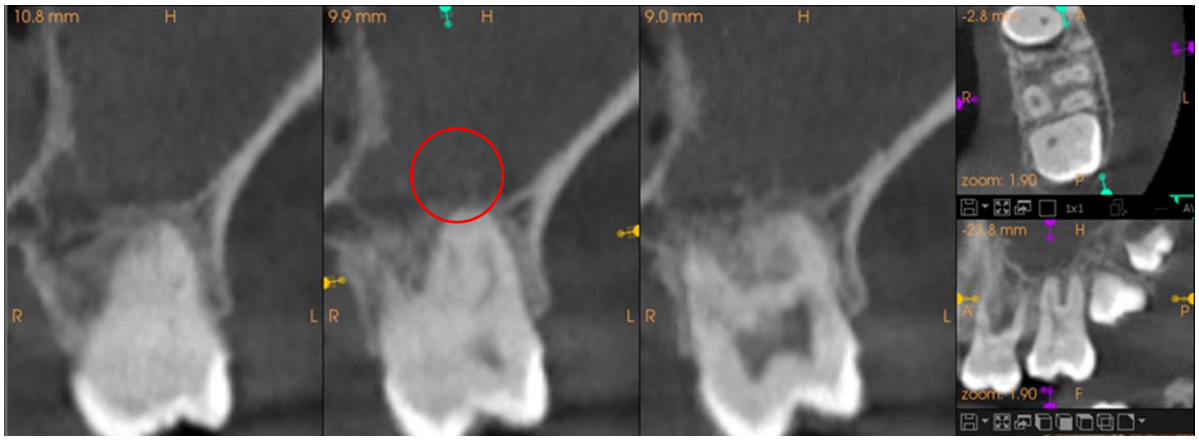

Vista frontal del diente 2.6, con cortes de 150um, (imagen A: se puede observar el conducto MV en cual presenta una curvatura a palatino, hacia palatino se observa el conducto mesiopalatino mas angosto que el MV.

ANEXO 4 Imagen tomográfica

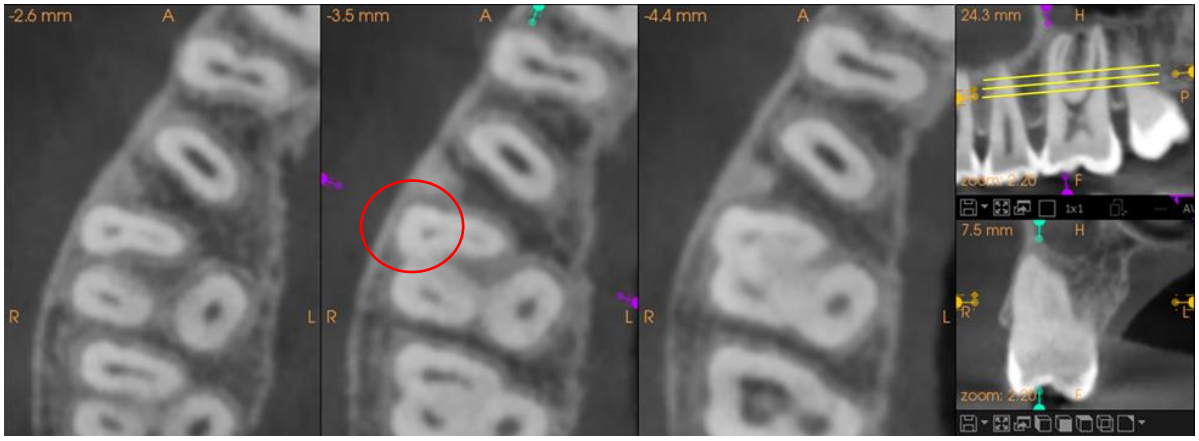

corte axial del diente 2.6, imagen A se observa el cuarto conducto

ANEXO 5 Observación de las imágenes tomográficas

observación de las imágenes tomográficas en un proyector multimedia.

ANEXO 6 Tecnología 3D

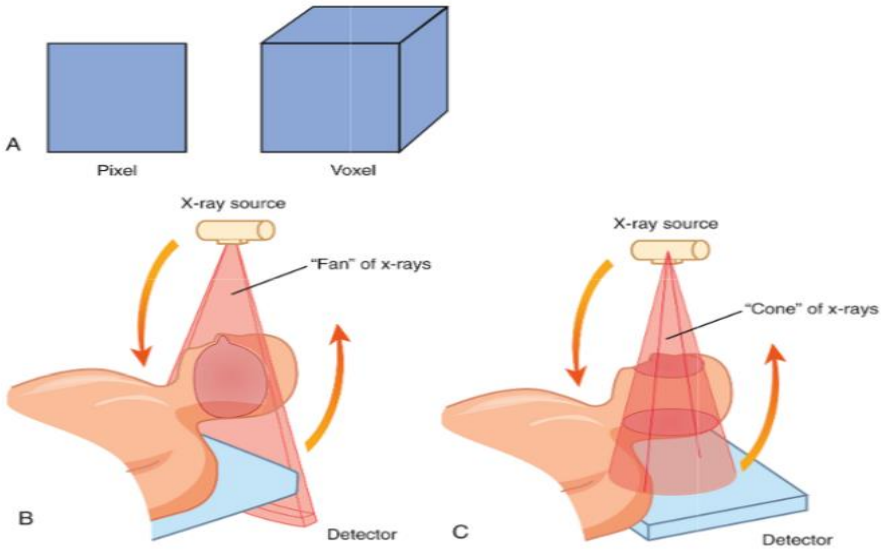

A la izquierda, Dibujo representa un píxel (elemento de imagen), el elemento de captura y visualización de imágenes de cualquier imagen digital tradicional mostrada en la computadora. En estos píxeles se muestran sombras de gris o de color para representar una imagen 2D. Derecha, Drawing representa un vóxel (elemento de volumen). Los vóxeles en CBCT son isométricos y tienen la misma dimensión o longitud en todos los lados. Son muy pequeños (de 0.076 a 0.60 microns) y son los elementos de captura para dispositivos de imagen de haz cónico. Los principios de la tomografía computarizada convencional con haz de abanico y haz cónico se presentan en (B) y (C), respectivamente". tomada de (Cohen vías de la pulpa). (43)

ANEXO 7 Morfología de la PMSP

Primer molar maxilar. Tiempo promedio de erupción: de 6 a 7 años; edad promedio de calcificación: 9 a 10 años; longitud media: 20,8 mm. Curvatura de la raíz (más común a menos común): raíz mesiobucal: distal, recta; raíz distobucal: recta, mesial, distal; raíz palatina: vestibular, recta. tomada de (Cohen Vías de la pulpa 2016)

ANEXO 8 Morfología interna PMSP

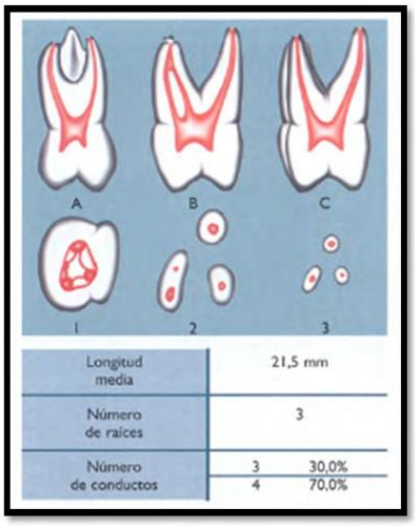

Primera molar superior(a) vista vestibular,(b) vista mesial,(c)vitas distal, cortes transversales ,1 coronales,2 tercio medio, 3 tercio apical tomada de soares 2002 (3) **(43)**

ANEXO 9 Triangulo molar del PMSP

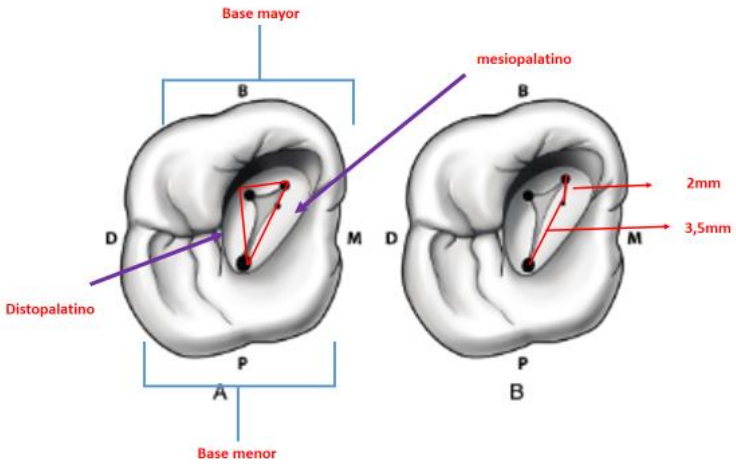

Las dos localizaciones (A) y (B) de la entrada del conducto MV2 en el primer molar superior, "tomada de INGLE 2002 (49)"